DISCLAIMER

Onafhankelijke informatie is niet gratis. Het NTvG investeert veel geld om het hoge niveau van haar artikelen te waarborgen, door een proces van peer-review en redactievoering. Het NTvG kan alleen bestaan als er voldoende betaalde abonnementen zijn. Het is niet de bedoeling dat onze artikelen worden verspreid zonder betaling. Wij rekenen op uw medewerking.

Covid-19-geassocieerde hyperinflammatie

Hyperinflammatoire status met perimyocarditis bij een 15-jarig meisje

Marjolein Blink, Emilie P. Buddingh', Luc H.P.M. Filippini, Daniëlle M.C. Brinkman, Simone A. Joosten en Richard H. Klein

Dames en Heren,

Eind april publiceerden kinderintensivisten uit het Verenigd Koninkrijk in een brief aan collega-kinderartsen dat er een toename leek te zijn van het aantal kinderen met een Kawasaki-achtig ziektebeeld, en dat er bij een deel van de patiënten aanwijzingen waren voor een recente infectie met SARS-CoV-2.

Hier presenteren wij een typische ziektegeschiedenis van wat inmiddels 'paediatric multisystem inflammatory syndrome temporally related to SARS-CoV-2' (PIMS-TS) of 'multisystem inflammatory syndrome in children and adolescents with COVID-19' (MIS-C) wordt genoemd.

Patiënte, een 15-jarig meisje met een blanco voorgeschiedenis, kwam naar de Spoedeisende Hulp van ons ziekenhuis omdat zij sinds 5 dagen koorts had en last had van hoesten, pijn in de maagstreek en diarree. Zij klaagde over pijn op de borst die verergerde bij liggen. Ze had geen respiratoire symptomen gehad in de periode voorafgaand aan deze ziekte-episode en was niet in nauw contact geweest met andere mensen met respiratoire klachten.

Bij lichamelijk onderzoek zagen wij een alert, tachypnoïsch meisje (ademfrequentie 24/min) met een verhoogde hartfrequentie (130/min), een bloeddruk van 90/50 mm Hg en koude acra, maar centraal (op het sternum) vonden wij geen afwijkingen van de capillaire refill. De saturatie was 95-97% onder toediening van zuurstof (2 l/min). Er waren bij auscultatie geen hartruis of afwijkende longgeluiden hoorbaar. Onderzoek van de buik was niet afwijkend, behalve lichte drukpijn in epigastrio. Verder had zij een niet-purulente conjunctivitis; oogheelkundig onderzoek toonde geen uveïtis. Er werden geen tekenen van artritis gezien en ze had op dat moment geen lymfadenopathie of 'rash'.

Omdat de klachten konden duiden op een aandoening met cardiale betrokkenheid, werd het onderzoek uitgebreid met onder andere ecg, echografie van het hart en bepaling van de hartenzymwaarden. Het laboratoriumonderzoek liet sterk verhoogde waarden zien van CRP (506 mg/l), bezinking (140 mm in het 1e uur), troponine (0,089 µg/l) en NT-proBNP (> 35.000 ng/l) (tabel 1).

bepaling	uitslag*	referentiewaarde
hemoglobine	8,6	7,5-10,0 mmol/l
trombocyten	250	150-400 x 10^9/l
leukocyten	16,7	4,0-10,0 x 10^9/l
neutrofielen	15,6	1,5-7,5 x 10^9/l
lymphocyten	0,49	1,0-3,5 x 10^9/l
glucose	6,0	3,9-7,7 mmol/l
bezinking	140	< 20 mm/1e uur
CRP	506	< 5 mg/l
ureum	14,3	2,5-7,5 mmol/l
kreatinine	113	49-90 µmol/l
calcium	2,39	2,15-2,55 mmol/l
natrium	129	136-145 mmol/l
kalium	3,4	3,5-5,1 mmol/l
chloride	94	98-107 mmol/l
ASAT	21	< 31 U/l
ALAT	6	< 34 U/l
LDH	176	< 247 U/l
γ-GT	39	< 38 U/l
AF	80	< 187 U/l
albumine	35	34-48 g/l
CK	66	< 145 U/l
troponine	0,089	< 0,014 µg/l
NT-proBNP	> 35.000	< 247 ng/l
APTT	39,3	24,7-31,7 s
PT	17,2	12,5-14,9 s
D-dimeer	2843	< 500 ng/ml
fibrinogeen	> 12	2,1-3,8 g/l

* Sterk afwijkende waarden zijn rood afgedrukt.

Tabel 1
Laboratoriumuitslagen bij opname van de patiënte

Op het ecg was sprake van ST-segmentelevatie in de inferolaterale afleidingen met reciproke ST-depressie in de overige afleidingen (figuur 1). Een echo van het hart toonde gegeneraliseerde systolische disfunctie met een linkerventrikelverkortingsfractie van 15% en een minimale hoeveelheid pericardvocht. Een CT-thorax toonde zeer geringe verdichtingen in de meest dorsale gebieden van de longen (ongeveer 1% van het longweefsel was aangedaan). MRI van het hart liet zoals verwacht een afgenomen linkerventrikelfunctie zien met een ejectiefractie van 38%, vertraagde aankleuring van het pericard door contrastmiddel en een toegenomen intensiteit van het linkerventrikelmyocard op de T_1-gewogen opname; deze bevindingen passen bij myocardoedeem en fibrose.



Figuur 1
Ecg van de patiënte bij binnenkomst op de Spoedeisende Hulp

Er werd uitgebreide aanvullende diagnostiek ingezet om bacteriële en virale oorzaken van perimyocarditis, vasculitis, systemische juveniele idiopathische artritis en een eerste presentatie van systemische lupus erythematosus (SLE) uit te sluiten (tabel 2 en 3). Geen van de op deze aandoeningen gerichte diagnostische bepalingen gaf een afwijkende uitslag.

bepaling	uitslag	referentiewaarde
ANA	negatief	negatief
IgM-reumafactor	1,2	< 3,5 IU/ml
anti-dsDNA	< 9,8	< 35 IU/ml
anti-ENA-ratio	0,2	< 0,7
anti-MPO	1,87	< 6,00 IU/ml
anti-GBM	< 2,9	< 20 CU
anti-PR3	< 0,6	< 5,0 IU/ml
anti-endomysium-IgA	negatief	negatief
IgA anti-tTG	0,3	< 7 U/ml
IgG anti-β2-glycoproteïne	0,7	< 7 U/ml
IgM anti-β2-glycoproteïne	< 2,9	< 7 U/ml
IgG anti-cardiolipine	0,9	< 10 GPL-U/ml
IgM anti-cardiolipine	3,3	< 10 MPL-U/ml
lupus-anticoagulans	aanwezig	afwezig
IgA	1,38	0,61-3,48 g/l
IgM	1,46	0,23-2,59 g/l
IgG	7,0	5,5-15,8 g/l
C3	1,512	0,9-2 g/l
C4	197	95-415 mg/l
ACE-activiteit	30	20-70 nmol/min/ml
lysozym	853	240-560 µg/l
IL-18	460	< 175 pg/ml
C1q	115	102-171 mg/l
CP	135	> 74%
AP	97	> 39%

ACE = angiotensine converterend enzym. ANA = anti-nucleaire antilichamen; AP = complement-activiteit ('alternative pathway'); C = complementfactor; CP = complement-activiteit ('classic pathway'); dsDNA = dubbelstrengs DNA; ENA = extraheerbare nucelaire antigenen; GBM = glomerulaire-basaalmembraan; MPO = myeloperoxidase; PR3 = proteïnase-3; tTG = weefseltrans-glutaminase; GPL = IgG fosfolipide-units; MPL = IgM fosfolipide-units.

Tabel 2
Immunologische diagnostiek bij een 15-jarige patiënte met koorts, hoesten, diarree en pijn op de borst

Aanvankelijk werd de diagnose 'covid-19' verworpen op basis van een eerste negatieve PCR op een nasofaryngeale uitstrijk. Gezien de atypische klinische presentatie zonder goede verklaring, die samenviel met de 'eerste golf' covid-19 patiënten, werd besloten om alsnog uitgebreidere diagnostiek in te zetten, gericht op het SARS-CoV-2 virus. De PCR-onderzoeken op SARS-CoV-2 in 2 separate nasofaryngeale uitstrijken, een keeluitstrijk en de ontlasting waren negatief, maar de uitslag van de serologische test op totaal IgM/IgG – uitgevoerd op materiaal dat op de dag van opname was afgenomen – was sterk positief (Wantai SARS-CoV-2 Ab ELISA, Beijing Wantai Biological Pharmacy Enterprise, Beijing, China). De serologische test op IgM tegen SARS-CoV-2 was negatief; deze uitslagen passen bij een doorgemaakte infectie met SARS-CoV-2.

diagnostiek	uitslag
bloedkweek	negatief
PCR*	
SARS-CoV-2	negatief
adenovirus	negatief
humaan bocavirus	negatief
Chlamydia pneumonia	negatief
Chlamydia psittaci	negatief
enterovirus	negatief
humaan coronavirus type 229e	negatief
humaan coronavirus type hku1	negatief
humaan coronavirus type nl63	negatief
humaan coronavirus type OC43	negatief
rinovirus	negatief
influenza A	negatief
Influenza B	negatief
humaan metapneumovirus	negatief
Mycoplasma pneumoniae	negatief
parainfluenza 1	negatief
parainfluenza 2	negatief
parainfluenza 3	negatief
parainfluenza 4	negatief
parechovirus	negatief
RS-virus	negatief
serologische testen	
Borrelia burgdorferi IgG/IgM	negatief
cytomegalovirus IgG/IgM	negatief
Mycoplasma pneumoniae IgG/IgM	negatief
Epstein-Barr-virus	
IgG anti-EBNA	positief
IgG anti-VCA	positief
IgM anti-VCA	negatief
SARS-CoV-2 totaal IgG+IgM	positief
SARS-CoV-2 IgM	negatief

RS-virus = respiratoir syncytieel virus; EBNA = Epstein-Barr-virus nucleair antigeen; VCA = viraal capside-antigeen.

* Alle PCR-testen werden uitgevoerd op zowel nasofaryngeale uitstrijkjes als keelwatten. PCR op SARS-CoV-2 werd daarnaast ook nog uitgevoerd op de ontlasting; op enterovirus werd getest in de ontlasting en in plasma.

Tabel 3
Microbiologische diagnostiek bij een 15-jarige patiënte met koorts, hoesten, diarree en pijn op de borst

Onze patiënt had enkele dagen cardiale ondersteuning nodig, die zij kreeg in de vorm van milrinon en een lage dosis noradrenaline. Zij werd gedurende 3 dagen behandeld met flucloxacilline en ceftriaxon totdat de bacteriële kweken negatief bleken. Omdat de linker ventrikel hypokinetisch was, gaven wij laagmolecuulgewicht-heparine (tinzaparine) om trombusvorming in de linker ventrikel te voorkomen. Tevens kreeg zij paracetamol en een NSAID (indomethacine).

De inflammatie persisteerde en patiënte ontwikkelde kenmerken van de ziekte van Kawasaki, namelijk oedeem van de handen en roodheid van de tong en farynx. Daarom begonnen wij 3 dagen na de opname met de toediening van immuunglobulines (2 g/kg i.v.) en aspirine in hoge doses. In verband met het ernstige ziektebeeld gaven wij aansluitend een stootkuur methylprednisolon (20 mg/kg gedurende 3 dagen), gevolgd door prednison 1 mg/kg met afbouwschema. Controle-echografie van het hart op dag 8 liet een duidelijke verbetering van de hartfunctie zien (linkerventrikelverkortingsfractie: 28-30%); ook haar klinische toestand was verbeterd. Echografisch werden geen afwijkingen gezien aan de coronairvaten. De afwijkingen op het ecg waren grotendeels

verdwenen op dag 9, behoudens enkele niet-specifieke T-golfveranderingen.

Beschouwing

Sinds de eerste beschrijving van 'paediatric multisystem inflammatory syndrome temporally related to SARS-CoV-2' (PIMS-TS) in het Verenigd Koninkrijk zijn er diverse beschrijvingen gepubliceerd van patiënten met dit ziektebeeld, dat door de WHO en de CDC 'multisystem inflammatory syndrome in children and adolescents with COVID-19' (MIS-C) wordt genoemd (tabel 4). Recentelijk zijn ook grotere patiëntenseries uit het Verenigd Koninkrijk en New York gepubliceerd, met daarin respectievelijk 52 en 99 patiënten.[1-10] Ook in Nederland zijn er de afgelopen maanden ruim 30 kinderen geweest met aanwijzingen voor een recente infectie met SARS-CoV-2 en een hyperinflammatoir beeld dat niet anderszins te duiden is, zoals blijkt uit een doorlopende enquête onder Nederlandse kinderartsen (www.pandis.nl).

criteria*
kinderen en adolescenten in de leeftijd 0-19 jaar, met koorts > 3 dagen
EN minimaal 2 van de volgende 5 kenmerken: - huiduitslag of bilaterale niet-purulente conjunctivitis of tekenen van mucocutane inflammatie (mond, handen of voeten) - hypotensie of shock - tekenen van myocarddisfunctie, pericarditis, valvulitis of coronairafwijkingen (inclusief echo cor of verhoogd troponine/NT-proBNP) - tekenen van coagulopathie (PT, aPTT, verhoogde d-dimeerwaarden) - acute gastro-intestinale klachten (diarree, braken of buikpijn)
EN verhoogde ontstekingsparameters, zoals BSE, CRP, procalcitonine
EN afwezigheid van een andere evidente infectieuze oorzaak van inflammatie, zoals een bacteriële sepsis of 'staphylococcal/streptococcal toxic shock syndrome'
EN bewijs van – doorgemaakte – covid-19 (RT-PCR, antigeentest of positieve uitslag van een serologische test), of een waarschijnlijk contact met een covid-19-patiënt

* WHO Scientific Brief, 15 mei 2020. Er circuleren momenteel meerdere casusdefinities van het ziektebeeld, onder andere van de CDC en de RCPCH, die op sommige punten licht afwijken van deze criteria.

Tabel 4
MIS-C: multisystem inflammatory syndrome in children and adolescents with COVID-19

Voorlopige casusdefinitie zoals gepubliceerd door de WHO

Kenmerkend voor dit ziektebeeld is dat er overeenkomsten zijn met de ziekte van Kawasaki, maar ook enkele belangrijke verschillen. Tabel 5 geeft de klinische criteria van de ziekte van Kawasaki. Overeenkomsten met de ziekte van Kawasaki zijn de hoge koorts gedurende enkele dagen zonder aanwijzingen voor acute infectie, hoge ontstekingsparameters in het bloed, betrokkenheid van het hart en bloedvaten en de goede respons op immuunglobulines en glucocorticoïden. Verschillen met de ziekte van Kawasaki zijn dat aneurysmata van de coronairvaten minder frequent voorkomen, dat er vaker sprake is van shock en myocarditis met myocardiale disfunctie die opname op de IC noodzakelijk maakt en dat de kinderen over het algemeen wat ouder zijn. De piekincidentie van PIMS-TS volgt in verschillende landen 4-6 weken na de piekincidentie van covid-19.

criteria*
persisterende koorts ≥ 5 dagen
EN tenminste 4 van de volgende 5 klassieke criteria:
- polymorf exantheem
- bilaterale niet-purulente conjunctivitis
- veranderingen van de orale mucosa
- cervicale lymfadenopathie
- erytheem en/of oedeem van handen en voeten, vaak in een later stadium gevolgd door vervellingen
* De diagnose is gebaseerd op deze klinische criteria omdat er nog geen betrouwbare diagnostische test voor de ziekte van Kawasaki is.

Tabel 5
Klinische criteria van de ziekte van Kawasaki

Klinisch gezien heeft de hyperinflammatoire status van patiënten met PIMS-TS overeenkomsten met het macrofaag-activatiesyndroom (MAS).[8] Bij onze patiënt waren MAS-geassocieerde cytokines, zoals IL-6, IL-1, IFN-gamma, IP-10 en CXCL-9, sterk verhoogd toen de diagnose 'PIMS-TS' werd gesteld; na immuunsuppressieve therapie daalden deze cytokines spectaculair (figuur 2). Dit suggereert dat therapie met gerichte anti-cytokinetherapie – bijvoorbeeld de IL-6 receptorblokker tocilizumab of de IFN-gammablokker emapalumab – mogelijk een effectieve en glucocorticoïdsparende therapie kan zijn.

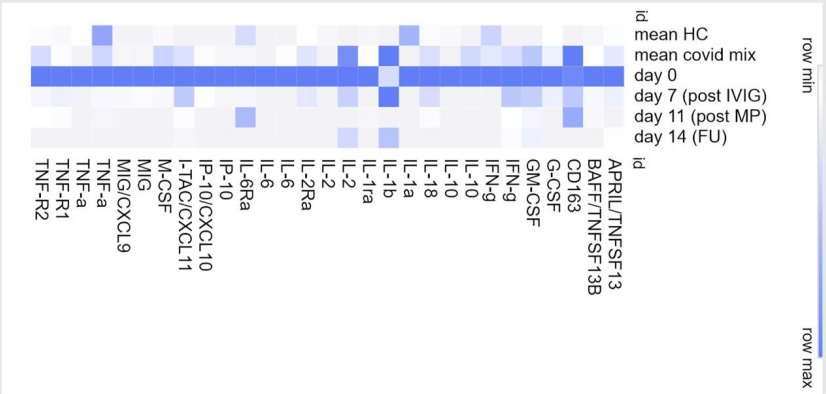

Figuur 2
Verhoogde cytokinewaarden bij een 15-jarige patiënte met PIMS-TS

De eerste cytokinebepaling werd uitgevoerd op de dag waarop bij deze patiënte de diagnose 'paediatric multisystem inflammatory syndrome temporally related to SARS-CoV-2' (PIMS-TS) werd gesteld (dag 0). De cytokinewaarden waren bij diagnose sterk verhoogd ten opzichte van gezonde controles (HC) en ten opzichte van volwassen patiënten met ernstige COVID-19 ('covid mix'). De cytokinewaarden daalden na immuunsuppressieve therapie met immuunglobulines ('post IVIG') en methylprednisolon ('post MP').

Dames en Heren, dit post-infectieuze hyperinflammatoire beeld is een zeer zeldzame maar levensbedreigende complicatie van infectie met SARS-CoV-2 op de kinderleeftijd. Vroege herkenning en tijdig beginnen met immuunsuppressieve therapie is van groot belang om permanente schade te voorkómen. In situaties en regio's waar de incidentie van covid-19 hoog is, moeten huisartsen en kinderartsen alert zijn op dit ziektebeeld.

— Online artikel en reageren op ntvg.nl/D5348
— Leids Universitair Medisch Centrum, Leiden; afd. Intensive Care Kinderen: dr. M. Blink, kinderarts-intensivist; dr. R.H. Klein, kinderarts-intensivist en klinisch farmacoloog; afd. Kinderimmunologie: dr. E.P. Buddingh', kinderinfectioloog/-immunoloog; afd. Kinderreumatologie: dr. D.M.C. Brinkman, kinderarts-reumatoloog/-immunoloog; afd. Infectieziekten: dr. S.A. Joosten, immunoloog. Haga ziekenhuizen, Juliana Kinderziekenhuis, afd. Kindergeneeskunde, Den Haag: drs. L.H.P.M. Filippini, kindercardioloog.
— Contact: M. Blink (m.blink@lumc.nl)
— Belangenconflict en financiële ondersteuning: er zijn mogelijke belangen gemeld bij dit artikel. ICMJE-formulieren met de

belangenverklaring van de auteurs zijn online beschikbaar bij dit artikel.

— Aanvaard op 30 september 2020
— Citeer als: Ned Tijdschr Geneeskd. 2020;164:D5348

Literatuur

1. Belot A, Antona D, Renolleau S, et al. SARS-CoV-2-related paediatric inflammatory multisystem syndrome, an epidemiological study, France, 1 March to 17 May 2020. Euro Surveill. 2020;25. doi:10.2807/1560-7917.ES.2020.25.22.2001010. Medline
2. Cheung EW, Zachariah P, Gorelik M, et al. Multisystem inflammatory syndrome related to COVID-19 in previously healthy children and adolescents in New York City. JAMA. 2020;324:294-6. doi:10.1001/jama.2020.10374. Medline
3. Dufort EM, Koumans EH, Chow EJ, et al; New York State and Centers for Disease Control and Prevention Multisystem Inflammatory Syndrome in Children Investigation Team. Multisystem inflammatory syndrome in children in New York State. N Engl J Med. 2020;383:347-58. doi:10.1056/NEJMoa2021756. Medline
4. Grimaud M, Starck J, Levy M, et al. Acute myocarditis and multisystem inflammatory emerging disease following SARS-CoV-2 infection in critically ill children. Ann Intensive Care. 2020;10:69. doi:10.1186/s13613-020-00690-8. Medline
5. Pouletty M, Borocco C, Ouldali N, et al. Paediatric multisystem inflammatory syndrome temporally associated with SARS-CoV-2 mimicking Kawasaki disease (Kawa-COVID-19): a multicentre cohort. Ann Rheum Dis. 2020;79:999-1006. doi:10.1136/annrheumdis-2020-217960. Medline
6. Ramcharan T, Nolan O, Lai CY, et al. Paediatric Inflammatory Multisystem Syndrome: Temporally Associated with SARS-CoV-2 (PIMS-TS): cardiac features, management and short-term outcomes at a UK tertiary paediatric hospital. Pediatr Cardiol. 12 juni 2020 (epub). doi:10.1007/s00246-020-02391-2. Medline
7. Swann OV, Holden KA, Turtle L, et al; ISARIC4C Investigators. Clinical characteristics of children and young people admitted to hospital with covid-19 in United Kingdom: prospective multicentre observational cohort study. BMJ. 2020;370:m3249. doi:10.1136/bmj.m3249. Medline
8. Verdoni L, Mazza A, Gervasoni A, et al. An outbreak of severe Kawasaki-like disease at the Italian epicentre of the SARS-CoV-2 epidemic: an observational cohort study. Lancet. 2020;395:1771-8. doi:10.1016/S0140-6736(20)31103-X. Medline
9. Waltuch T, Gill P, Zinns LE, et al. Features of COVID-19 post-infectious cytokine release syndrome in children presenting to the emergency department. Am J Emerg Med. 23 mei 2020 (epub). doi:10.1016/j.ajem.2020.05.058. Medline
10. Whittaker E, Bamford A, Kenny J, et al; PIMS-TS Study Group and EUCLIDS and PERFORM Consortia. Clinical characteristics of 58 children with a pediatric inflammatory multisystem syndrome temporally associated with SARS-CoV-2. JAMA. 2020;324:259-69. doi:10.1001/jama.2020.10369. Medline