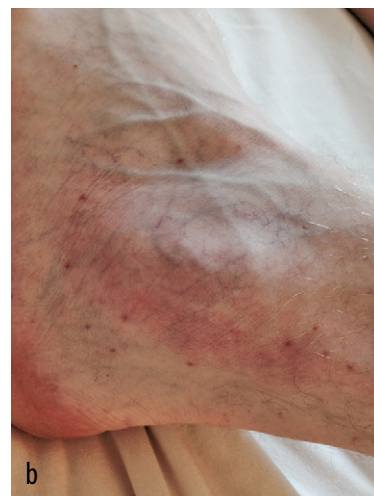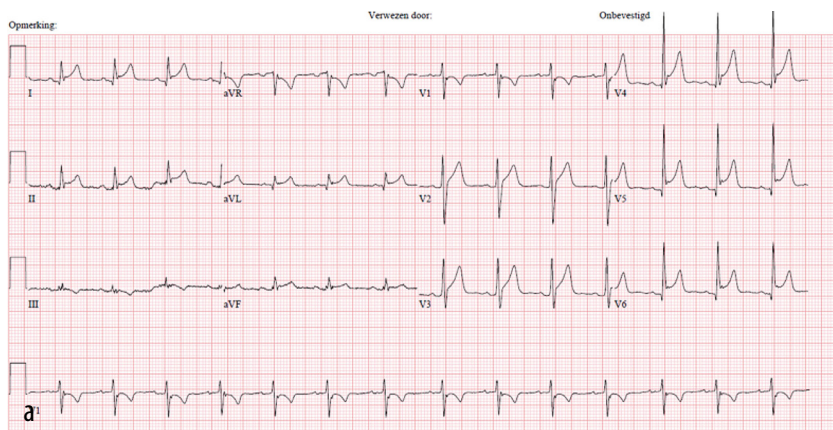


DIAGNOSE IN BEELD

Een 24-jarige man met pijn op de borst

Bart P.C. Hoppe, G.H. (Hanke) Wattel-Louis, Ed P.F. IJzerman en A.J. (Bart) Voogel



FIGUUR (a) Het ecg van een 24-jarige man met houdingsafhankelijke pijn op de borst en koorts. Er zijn diffuus opgetrokken ST-segmenten zichtbaar, met ST-depressie in aVR en PT-a-segmentdepressie (met name in afleidingen V4 en V5). (b) Foto van de linker enkel van de patiënt. Er is een erythemateuze verkleuring van de huid zichtbaar met petechiën. (Afgedrukt met toestemming van belanghebbende.)

CASUS

Een 24-jarige Poolse man kwam op de SEH vanwege heftig drukkende pijn op de borst, die sinds 5 uur bestond. Wij zagen een ziek ogende man met houdingsafhankelijke pijn op de borst en koorts (tot 40°C). Bij auscultatie van hart en longen vonden wij geen afwijkingen. Laboratoriumonderzoek toonde een verhoogde CRP-concentratie (157 mg/l), leukocytose ($13,6 \times 10^9/l$), trombopenie ($110 \times 10^9/l$) en een niet-afwijkende troponineconcentratie ($<0,1$ ng/l). Een ecg liet het typische beeld van een pericarditis zien met diffuus opgetrokken ST-segmenten, ST-depressie in aVR en PT-a-segmentdepressie, met name in afleidingen V4 en V5 (figuur a). Vier uur na binnenkomst op de SEH ontstond een erythemateuze ver-

kleuring ter hoogte van de linker enkel en ook enkele petechiën (figuur b). Er waren geen aanwijzingen voor een artritis. Vanwege een mogelijke sepsis kreeg patiënt cefuroxim en gentamicine. Zes uur na binnenkomst was de troponineconcentratie sterk verhoogd (1887 ng/l) waarop de diagnose perimyocarditis werd gesteld. Een echocardiogram toonde een schil pericardvocht. De dag na opname werden de bloedkweken positief voor meningokokken, later getypeerd als *Neisseria meningitidis* serogroep C. De antibiotica werd omgezet naar penicilline. Patiënt herstelde spoedig.

DIAGNOSE

Perimyocarditis door *Neisseria meningitidis* serogroep C.

Belangenconflict en financiële ondersteuning: geen gemeld.

Aanvaard op 13 juli 2015

Citeer als: Ned Tijdschr Geneesk. 2015;159:A9077

> KIJK OOK OP WWW.NTVG.NL/A9077

Spaarne Gasthuis, Haarlem/Hoofddorp.

Afd. Interne Geneeskunde: drs. B.P.C. Hoppe, arts-assistent interne geneeskunde; drs. G.H. Wattel-Louis, internist.

Afd. Microbiologie: dr. E.P.F. IJzerman, arts-microbioloog.

Afd. Cardiologie: dr. A.J. Voogel, cardioloog.

Contactpersoon: drs. B.P.C. Hoppe (B.P.C.Hoppe@lumc.nl).