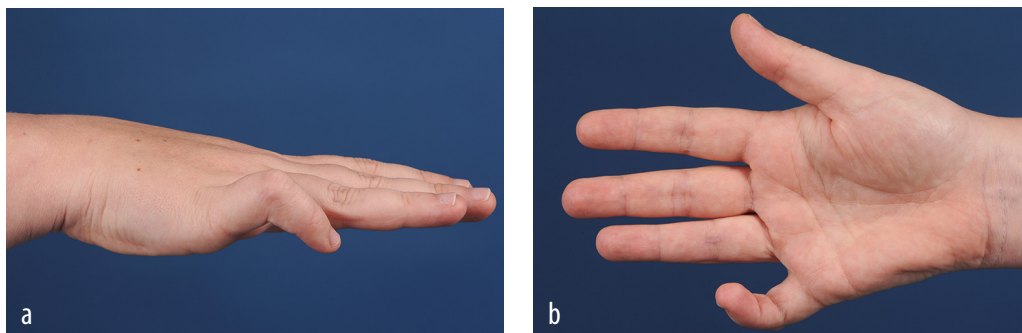


Een vrouw met een kromme pink

C.J.A. (Lotje) Emmen-Bisselink



FIGUUR (a) Lateraal en (b) ventraal aanzicht van de rechter hand van patiënte. Er is camptodactylie van de rechter pink, met een flexiecontractuur in het proximale interfalangeale gewricht en een hyperextensie in het metacarpofalangeale gewricht (afgedrukt met toestemming van belanghebbende).

CASUS

Een 22-jarige vrouw bezoekt het spreekuur van de plastisch chirurg vanwege een standsafwijking van haar rechter pink (figuur). Deze standsafwijking bestond al sinds haar geboorte. In het dagelijks leven ervoer zij geen pijn of hinder. Als coassistent vroeg zij zich nu af of haar 'kromme pink' een beperking zou zijn in haar keuze voor een al dan niet snijdend specialisme. De diagnose 'camptodactylie' werd gesteld. Camptodactylie (van 'kamptein' = buigen, 'daktylos' = vinger) is een congenitale, erfelijke aandoening die voorkomt bij minder dan 1% van de bevolking. Het betreft een flexiecontractuur van het proximale interfalangeale gewricht, eventueel met een hyperextensie van het corresponderende metacarpofalangeale gewricht. De oorzaak van camptodactylie is niet volledig duidelijk. Meestal betreft het de pink, maar er kunnen ook meerdere vingers betrokken zijn. Vaak zijn beide handen aangedaan. Soms maakt de afwijking onderdeel uit van een syndroom. Camptodactylie wordt meestal opgemerkt op jonge leeftijd, maar kan zich ook

pas in de puberteit openbaren. Tijdens de groeispurt is vaak duidelijke progressie te zien. Na het 20e levensjaar blijven de stand en functie over het algemeen stabiel. Spalktherapie is voornamelijk effectief als hiermee op jonge leeftijd begonnen wordt. Operatief ingrijpen heeft matige resultaten en moet alleen overwogen worden bij hinderlijk functieverlies. Ten aanzien van haar specialisatiekeuze kon patiënte gerustgesteld worden. Er was geen toename van functieverlies te verwachten.

DIAGNOSE

Camptodactylie van de rechter pink.

Belangenconflict en financiële ondersteuning: geen gemeld.

Aanvaard op 8 januari 2015

Citeer als: Ned Tijdschr Geneeskd. 2015;159:A8740

[KIJK OOK OP WWW.NTVG.NL/A8740](http://www.ntvg.nl/A8740)

Catharina Ziekenhuis, afd. Spoedeisende Hulp, Eindhoven.

Drs. C.J.A. Emmen-Bisselink, SEH-arts KNMG

(lotje.emmen@catharinaziekenhuis.nl).