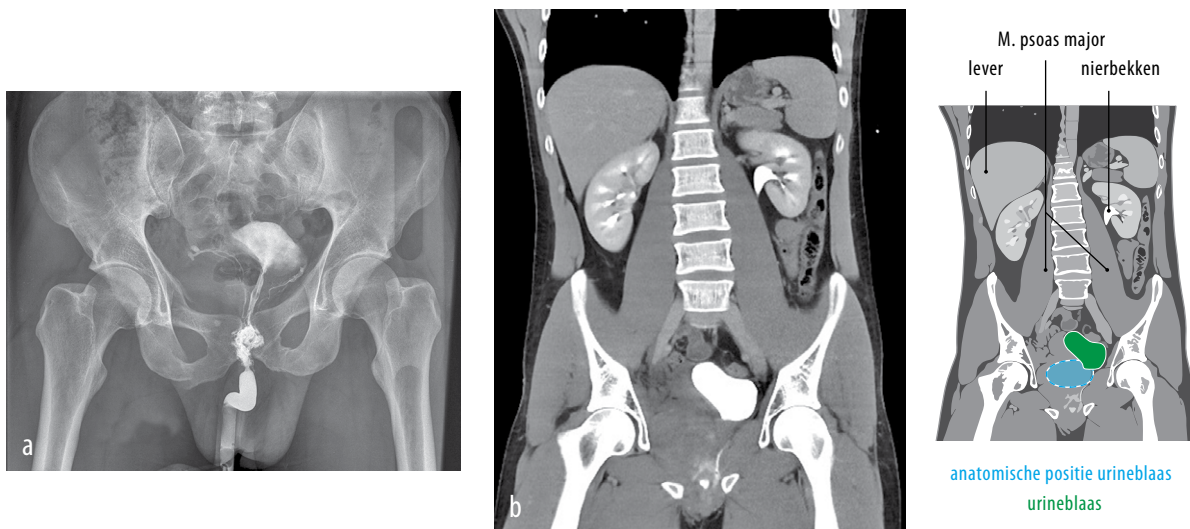


Een man met pijn in het bekken

Tom A.T. Marcelissen, Martijn A.C. Smits en Peter de Vries



FIGUUR (a) Röntgenfoto van het bekken van een 29-jarige man met een retrograad urethrogram. Er is lekkage van contrast zichtbaar; een beeld dat past bij de diagnose ‘urethraruptuur’. De blaas is naar craniaal verplaatst. Tevens is er een fractuur te zien van de ramus superior en inferior van het os pubis rechts. (b) Coronale CT-scan van het abdomen van dezelfde patiënt met intraveneus contrast, opname van de veneuze fase (excretiefase), waarbij een urethraruptuur wordt gezien met compressie en verplaatsing van de blaas naar craniaal (‘pie in the sky’-fenomeen) door hematoomvorming in het kleine bekken. (Afgedrukt met toestemming van belanghebbende.)

CASUS

Een 29-jarige man was tijdens reparatiewerkzaamheden aan een auto bekneld geraakt tussen de auto en een muur. Hierna had hij pijn in het bekken en in de onderrug. Hij werd gestabiliseerd en per ambulance naar de Spoedeisende Hulp vervoerd. Bij lichamelijk onderzoek zagen we bloed uit de meatus urethrae en had patiënt drukpijn op de rechterkant van het bekken. Bij rectaal toucher voelden we geen prostaat. Het retrograde urethrogram toonde lekkage van contrast, wat suggestief was voor de diagnose ‘urethraruptuur’ (figuur a). Er werd een CT-scan van het abdomen gemaakt na toediening van intraveneus contrast, waarbij zowel de arteriële als de veneuze fase werd afgebeeld (CT-IVP). Op de scan was een volledige ruptuur van de urethra te zien met craniale ver-

plaatsing van de blaas, het zogenaamde ‘pie in the sky’-fenomeen (figuur b). Voor adequate urinedrainage plaatsten we bij patiënt een suprapubische katheter. Enkele maanden later vond in tweede instantie een open reconstructie van de urethra plaats. Een urethraruptuur is een zeldzaam letsel en komt meestal voor bij patiënten met een bekkenfractuur of als geïsoleerd letsel bij een stomp trauma van het perineum. Door hematoomvorming in het kleine bekken kan de blaas naar craniaal worden verplaatst. In de acute fase bestaat behandeling uit suprapubische drainage. In een latere fase, na resorptie van het hematoom, kan chirurgische reconstructie plaatsvinden.

DIAGNOSE

Urethraruptuur met ‘pie in the sky’-fenomeen.

Atrium Medisch Centrum, Heerlen.

Afd. Urologie: dr. T.A.T. Marcelissen, aios urologie;

dr. P. de Vries, uroloog.

Afd. Chirurgie: drs. M.A.C. Smits, aios urologie.

Contactpersoon: dr. T.A.T. Marcelissen (tmarcelissen@gmail.com).

Belangenconflict en financiële ondersteuning: geen gemeld.

Aanvaard op 4 februari 2015

Citeer als: Ned Tijdschr Geneeskd. 2015;159:A8586

[KIJK OOK OP WWW.NTVG.NL/A8586](http://www.ntvg.nl/A8586)