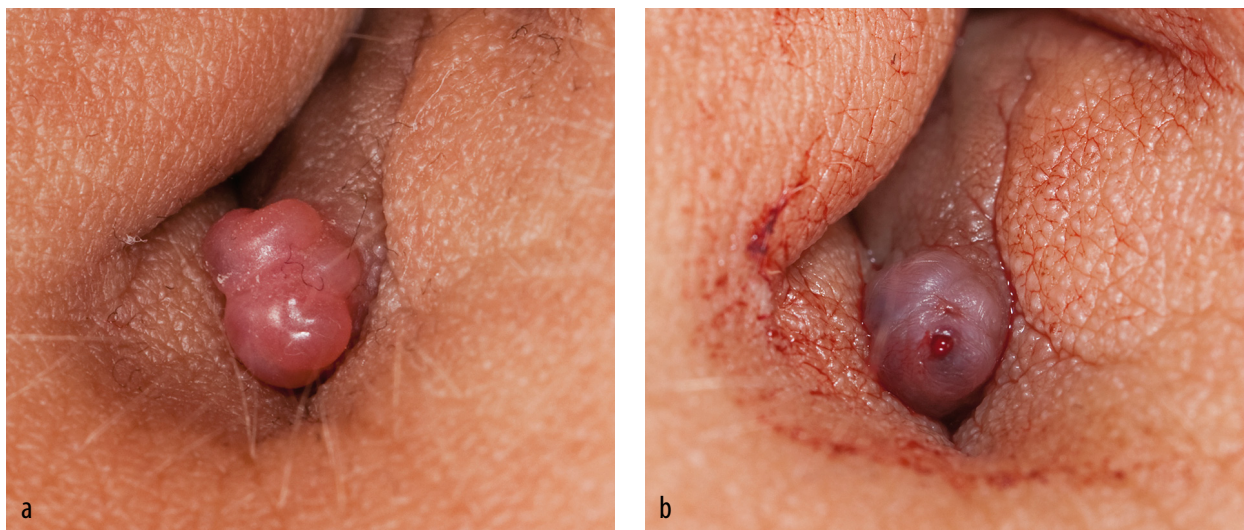


# Een vrouw met cyclisch bloedverlies uit haar navel

Sadé N.S. Daal, Freek E. van Slooten en J.C.M. (Hans) van Huisseling



**FIGUUR** Foto's van de navel van patiënte (a) met daarin een papuleuze structuur; en (b) gedurende de menstruatie, met bloedverlies vanuit de papuleuze structuur (afgedrukt met toestemming van belanghebbende).

## CASUS

Een 33-jarige patiënte werd naar ons verwezen vanwege een 4 maanden bestaande, pijnlijke afwijking in haar navel, die bloedde tijdens haar menstruaties. Patiënte had geen relevante voorgeschiedenis. Haar menstruatiecyclus was regelmatig, maar zij had tijdens de menstruaties wel last van dysmenorroe, lage rugpijn en pijn in de rechter schouder. Ook had zij tijdens de menstruatie krampende pijn bij defecatie en een drukkend gevoel in haar buik bij mictie. Zij was sinds 3 maanden gestopt met de pil vanwege een kinderwens. Bij lichamelijk onderzoek zagen wij een kleine papuleuze afwijking in de navel. Deze was rood-roze van kleur en pijnlijk bij aanraking (figuur a). Bij gynaecologisch onderzoek en transvaginale echografie zagen wij geen afwijkingen. Gezien het cyclische karakter van haar klachten, stelden wij 'endometriosehaard in de navel' als werkdiagnose en planden wij een excisie van de afwijking in haar navel. In de tussenlig-

gende periode raakte patiënte zwanger; er was sprake van een extra-uteriene graviditeit. Daarom veranderden wij de ingreep naar een laparoscopische tubotomie. Hierbij werden ook de endometriosehaarden gecoaguleerd en werd de tumor uit de navel verwijderd. Bij pathologisch onderzoek van het weefsel bleek er inderdaad sprake van een endometrium in haar navel. Endometriose in de navel, ook wel 'Villars nodule' genoemd, komt voor bij 0,4-4% van de vrouwen met endometriose en kan het enige herkenbare symptoom zijn. Deze vrouwen hebben een cyclisch aanwezige zwelling en pijn in hun navel; 50% van deze vrouwen vertoont ook bloedverlies uit deze zwelling (figuur b).

## DIAGNOSE

Endometriosehaard in de navel (Villars nodule).

Belangenconflict en financiële ondersteuning: geen gemeld.

Aanvaard op 7 september 2014

Citeer als: Ned Tijdschr Geneeskd. 2014;158:A8104

**> KIJK OOK OP WWW.NTVG.NL/A8104**

Groene Hart Ziekenhuis, afd. Gynaecologie en verloskunde, Gouda.

Drs. S.N.S. Daal, anios gynaecologie; drs. F.E. van Slooten, tropenarts; dr. J.C.M. van Huisseling, gynaecoloog.

Contactpersoon: drs. S.N.S. Daal (sade.daal@ghz.nl).