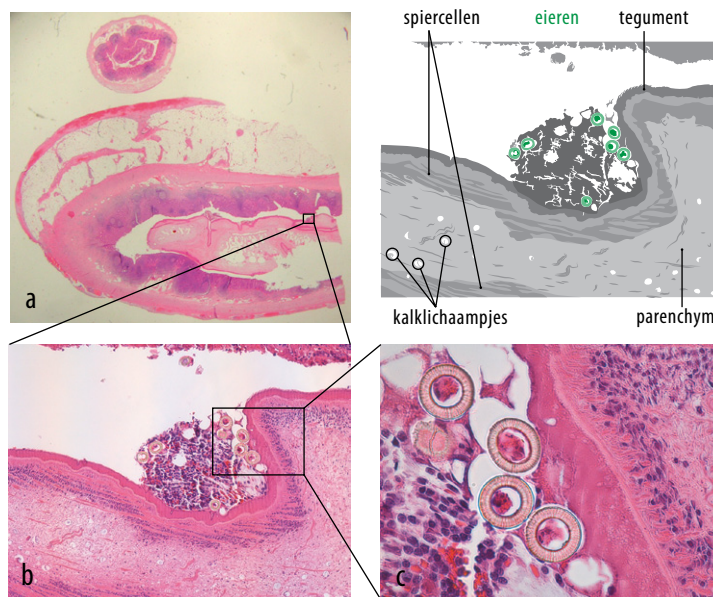


Een 48-jarige vrouw met een appendicitis

Maaikje J. de Geus, Caroline C.L.M. Naves, Wobbe O. de Steur en E.A. (Lisette) van Lieshout



FIGUUR Histologisch preparaat van de ontstoken appendix van een 48-jarige vrouw, die geïnfecteerd is met *Taenia saginata*. (a) Overzicht, met in het lumen een deel van een volwassen lintworm. (b) Detailopname, waarin de kenmerken zichtbaar zijn van een cestoda: het dikke tegument, het losse parenchym, de langgerekte spiercellen, de kalklichaampjes en naast de worm eieren van de *Taenia*. (c) Detailopname van de eieren. Deze zijn circa 35 µm in doorsnede en bevatten een karakteristieke radiaal gestreepte embryofoor. (Afgedrukt met toestemming van belanghebbende.)

CASUS

Een 48-jarige vrouw werd door de huisarts doorverwezen naar de Spoedeisende Hulp vanwege pijn rechts onder in de buik. Zij had een blanco voorgeschiedenis, behoudens maagklachten waarvoor zij sinds kort omeprazol gebruikte. Zij was nooit buiten Europa geweest. Bij lichamelijk onderzoek vonden wij forse drukpijn rechts onder in de buik. Bloedonderzoek toonde een verhoging van de bezinking (25 mm/h), de CRP-concentratie (64 mg/l) en het leukocytenaantal ($12,7 \times 10^9/l$). Vanwege de hoge verdenking op een appendicitis acuta verrichtten wij een diagnostische laparoscopie, waarmee wij de diagnose bevestigden. Er werd een appendectomie verricht en pati-

ente herstelde spoedig. Pathologisch onderzoek van de appendix toonde het beeld van een chronische ontsteking en een structuur in het lumen van de appendix passende bij een lintworm. Aanvullend microscopisch onderzoek en PCR-onderzoek op ingestuurde ontlasting, wezen uit dat de structuur in de appendix een *Taenia saginata* (runderlintworm) was (figuur). In verband met de taeniasis werd patiënte nabehandeld met niclosamide. Bij navraag bleek dat patiënte al sinds 1 jaar diverse buikklachten had, die na eliminatie van de lintworm geheel verdwenen, evenals de maagklachten. Omeprazol kon zij staken.

DIAGNOSE

Appendicitis in aanwezigheid van een parasitaire infectie met *Taenia saginata*.

Leids Universitair Medisch Centrum, Leiden.

Afd. Heelkunde: drs. M.J. de Geus, anios chirurgie;

drs. C.C.L.M. Naves, aios chirurgie; drs. W.O. de Steur, chirurg.

Afd. Medische Microbiologie: dr. E.A. van Lieshout, parasitoloog (tevens: afd. Parasitologie).

Contactpersoon: drs. M.J. de Geus (maaikedegeus@gmail.com).

Belangenconflict en financiële ondersteuning: geen gemeld.

Aanvaard op 21 mei 2014

Citeer als: Ned Tijdschr Geneeskd. 2014;158:A7151

> **KIJK OOK OP WWW.NTVG.NL/A7151**