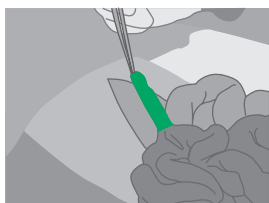
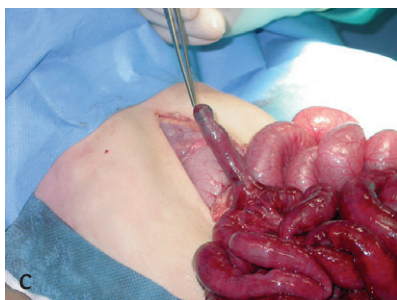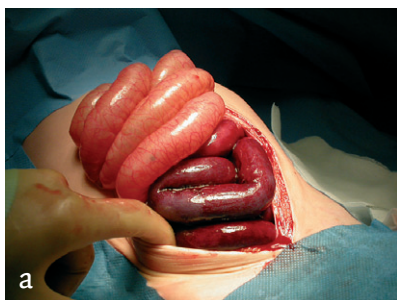


## Diagnose in beeld (245). Een 2-jarige jongen met een acute buik

A.A.W.Roest en A.G.Menon



(a) Geopend abdomen met fors gedilateerde dikkedarmlussen en een paars verkleurd dunnedarmsegment; (b) bindweefselstreng tussen de poten van de openstaande klem en stuwingshyperemie van de dunne darm; (c) Meckel-divertikel.

Leids Universitair Medisch Centrum, Postbus 9600, 2300 RC Leiden.  
 Willem-Alexander Kinder- en Jeugdcentrum: hr.dr.A.A.W.Roest, assistent-geneeskundige.  
 Afd. Heelkunde: hr.dr.A.G.Menon, assistent-geneeskundige.  
 Correspondentieadres: hr.dr.A.A.W.Roest (a.roest@lumc.nl).

**Casus.** Een 2-jarige jongen werd door de huisarts verwezen naar de afdeling Spoedeisende Hulp met een bolle, harde buik zonder peristaltiek. Twee dagen tevoren had hij een aantal malen gebrakt en waterdunne ontlasting gehad. Diezelfde avond kreeg hij progressieve buikpijn, waarna hij bleef braken, maar geen ontlasting meer had. De jongen kreunde en had dreigende respiratoire en circulatoire insufficiëntie. Hij had koude extremiteiten en een sterk vertraagde capillaire vulling; wel werden goede liespulsaties gevoeld. De buik was bol en hard, zonder peristaltiek bij auscultatie. Echografie liet verwijde darmlussen zien, zonder peristaltiek. Daarnaast was er veel vrij vocht te zien, zonder aanwijzingen voor vrij gas. De appendix werd niet gezien en er waren geen aanwijzingen voor een invaginatie. Met als differentiaaldiagnose 'geperforeerde appendicitis dan wel volvulus' werd een proeflaparotomie verricht. Hierbij werd een fors gestuwd dunnedarmpakket gezien dat om een streng was gewikkeld die uitging van een Meckel-divertikel (figuur). Na het klieven van de streng kleurde de dunne darm enigszins bij. Gezien de matige darmperfusie werd besloten het Meckel-divertikel niet primair te verwijderen. Dat gebeurde 2 dagen later bij een tweede laparotomie; inmiddels was het divertikel geperforeerd. Circa 1,5 cm dunne darm werd vanwege lokale necrose eveneens verwijderd, 10-15 cm vóór de ileoocaecale hoek. Negen dagen na de eerste operatie werd patiënt in goede conditie uit het ziekenhuis ontslagen. De fibreuze streng is, evenals het Meckel-divertikel, een overblijfsel van de ductus omphalomesentericus, de verbinding tussen embryonale darm en dooierzak. Acute buik door een volvulus rond een dergelijke streng is een bekende, maar zeldzame manifestatie van het Meckel-divertikel.

**Diagnose.** Strengileus bij een Meckel-divertikel.

Aanvaard op 24 mei 2005

### Abstract

**Diagnostic image (245). A 2-year-old boy with a surgical abdomen.** – A 2-year-old boy presented at the emergency room with a surgical abdomen and respiratory and circulatory insufficiency caused by a volvulus of the short bowel around a string from a Meckel's diverticulum.  
 Ned Tijdschr Geneeskd 2005;149:1844