

## Klinisch denken en beslissen in de praktijk. Een pasgeborene met dyspnoe

A.NUSMEIER, J.C.DE JONGSTE, A.P.BOS, J.LAM EN M.O.HOEKSTRA

*Opzet van dit artikel.* Een ziektegeschiedenis wordt beschreven zoals die zich in de praktijk heeft voorgedaan. Daarbij is het gevraagde commentaar weergegeven van een ervaren clinicus, die niet op de hoogte was van het beloop van de ziekte en de uiteindelijke diagnose. Het gaat om de didactische waarde van de praktijksituatie.

### ZIEKTEGESCHIEDENIS

Patiënt A, een meisje van 2 dagen oud, werd opgenomen op de afdeling Kinderintensiverecare wegens dreigende respiratoire insufficiëntie. De zwangerschap en partus waren ongecompliceerd verlopen, het geboortegewicht was 3500 g. De ademhaling was vanaf de geboorte snel en ging gepaard met intrekkingen. Gedurende de eerste 2 dagen werd de borstvoeding met pauzes gedronken, maar goed verdragen. De baby was opvallend snel moe, had moeite met huilen en neigde tot hypothermie. Zij vertoonde geen tekenen van cyanose of transpireren. De familieanamnese leverde geen bijzonderheden op. Wegens progressieve dyspnoe en tachypnoe werd patiëntje verwezen naar een ziekenhuis. Aldaar werd een ernstig dyspnoïsche zuigeling gezien met een versnelde ademhaling en hartslag en een marginale lichaamstemperatuur, bij wie niet-afwijkende harttonen zonder souffles en een symmetrisch ademgeruis werden gehoord. Er was geen stridor aanwezig. Arteriële pulsaties en capillaire vulling waren niet-afwijkend. De saturatie bleek 75% en de bloeddruk was 70/44 mmHg. Bij palpatie van de buik werden geen afwijkingen opgemerkt, met name geen hepatosplenomegalie. Er waren geen dysmorphe kenmerken en ook het neurologisch onderzoek toonde geen afwijkingen.

Laboratoriumonderzoek gaf de volgende uitslagen: leukocytenaantal:  $23,1 \times 10^9/l$  met niet-afwijkende differentiatiewaarden; Hb: 10,6 mmol/l; C-reactieve proteïne (CRP): < 8 mg/l; capillaire bloedgaswaarden: pH: 7,27;

Universitair Medisch Centrum St Radboud, afd. Intensive Care, Postbus 9101, 6500 HB Nijmegen.

Mw.A.Nusmeier, kinderarts-intensivist.

Erasmus Medisch Centrum, locatie Sophia Kinderziekenhuis, Rotterdam.

Prof.dr.J.C.de Jongste, kinderarts-pulmonoloog.

Academisch Medisch Centrum/Universiteit van Amsterdam, locatie Emma Kinderziekenhuis, Amsterdam.

Afd. Kinderintensiverecare: dr.A.P.Bos, kinderarts-intensivist.

Afd. Kindercardiologie: J.Lam, kindercardioloog.

Universitair Medisch Centrum Utrecht, locatie Wilhelmina Kinderziekenhuis, Utrecht.

Dr.M.O.Hoekstra, kinderarts-pulmonoloog.

Correspondentieadres: mw.A.Nusmeier (a.nusmeier@ic.umcn.nl).

$PCO_2$ : 49 mmHg;  $PO_2$ : 51 mmHg; bicarbonaat: 23 mmol/l; basenoverschot: -4 mmol/l.

De thoraxfoto toonde een niet-afwijkende hartgrootte met een mediastinale verplaatsing naar rechts, een beschaduwing over het rechter hemidiafragma, geringe infiltratieve afwijkingen rond de linker hilus en een kleine verdichting boven het linker hemidiafragma (figuur 1). Op de laterale thoraxfoto werd de beschaduwing over het diafragma teruggezien. Er werd een bilaterale pneumonie vermoed, waarvoor een behandeling werd ingesteld met amoxicilline en ceftazidim i.v. en extra zuurstoftoediening. Daarop verbeterde de saturatie, gemeten aan armen en benen, tot 100%.

### VRAGEN

1. Wat zijn uw differentiaaldiagnostische overwegingen?
2. Hoe zou het verdere diagnostische beleid moeten zijn?

### COMMENTAAR VAN DE CLINICUS

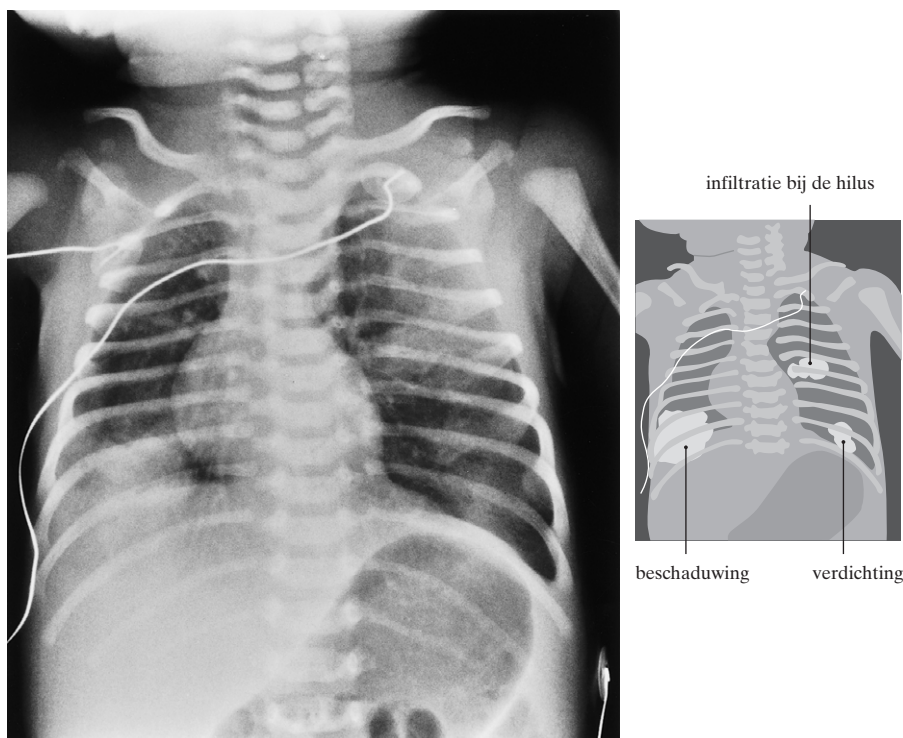
(KINDERARTS-INTENSIVIST)

1. De differentiaaldiagnose van dyspnoe en tachypnoe bij de atermen pasgeborene is uitgebreid. Daarbij dienen altijd de volgende mogelijkheden te worden overwogen. Allereerst kan er een aangeboren afwijking zijn. Differentiaaldiagnostische mogelijkheden zijn een choanenstenose of -atresie, een laryngo- of tracheobronchomalacie, een congenitale hernia diaphragmatica, en een longcyste of longhypoplasie. Daarnaast kunnen in deze leeftijdsgroep ook aangeboren aandoeningen van andere organen zich manifesteren als een dreigende respiratoire insufficiëntie. In deze casus valt dan te denken aan een oesofagusatresie met een tracheo-oesofageale fistel of aan een congenitaal vitium cordis.

Daarnaast kunnen dyspnoe en tachypnoe van de pasgeborene veroorzaakt worden door verworven afwijkingen zoals voorbijgaande perinatale problemen (bijvoorbeeld 'wet lung' en persisterende pulmonale hypertensie van de pasgeborene), pneumothorax, pneumonie of sepsis.

Op basis van de bevindingen bij het lichamelijk onderzoek kan een aantal mogelijkheden worden uitgesloten. De bilaterale thoraxfotoafwijkingen passen het best bij een pneumonie, alhoewel bij auscultatie geen afwijkingen worden beschreven. Gezien de lage CRP-waarde zou het kunnen gaan om een virale verwekker. Overigens is het belang van de CRP-bepaling in deze leeftijdsgroep beperkt. Mijn werkdiagnose zou dus 'virale pneumonie' zijn.

2. In ieder geval zou ik graag een congenitaal vitium cordis willen uitsluiten. Daarnaast dient verder diagnostisch



FIGUUR 1. Thoraxfoto van patiënt A bij opname: niet-afwijkende hartgrootte, geringe mediastinale verplaatsing naar rechts, beschaduwing over het rechter hemidiafragma, geringe infiltratieve afwijkingen rond de linker hilus en een kleine verdichting boven het linker hemidiafragma.

onderzoek naar een bacteriële dan wel een virale longinfectie plaats te vinden door middel van een sputumkweek en viruskweek en PCR op respiratoire virussen, waaronder *Influenza-A-virus* en *Humaan respiratoir syncytieel virus*.

#### VERVOLG VAN DE ZIEKTEGESCHIEDENIS

De interpretatie van de verdichting over het rechter hemidiafragma op de thoraxfoto bleek niet eenduidig; daarom werden doorlichting en echografie van de hemidiafragma's verricht. Er werd een synchrone en normale beweeglijkheid van beide hemidiafragma's gezien. Het linker hemidiafragma had een niet-afwijkend aspect, terwijl over het rechter hemidiafragma halverwege een beschaduwing werd gezien, passend bij een uitbochtiging aldaar.

Echografisch werd een defect met een doorsnede van 1,3 à 2,0 cm in het diafragma gevisualiseerd met daarin weefsel met dezelfde dichtheid als de lever. Er leek een focale hernia diaphragmatica te zijn, al dan niet met een defect of een eventratie (uitstulping) van het diafragma. Echografie van het hart toonde een open ductus arteriosus (Botalli) en pulmonale hypertensie zonder structurele afwijkingen. In afwachting van de operationele correctie van het diafragma werd patiënte geïntubeerd. De beademingsvoorwaarden waren opvallend gering.

Bij de laparotomie werd er tot ieders verbazing een intact diafragma gevonden. Bij inspectie van de buikor-

ganen werden geen evidente afwijkingen gezien. Er werd een biopt genomen uit een afwijking van de rechter leverkwab en uit een groot uitgevallen rechter bijnier. De pathologie-uitslagen luiden: het beeld van een hemangioom van de lever en geen aanwijzingen voor een bijnierafwijking. De oorzaak van de dyspnoe was nog steeds onbekend; verdere diagnostiek werd ingezet door middel van een CT van de thorax. In de longen zag men daarbij beiderzijds wat ophoping van pleuravocht en uitgebreide verdichtingen, die waarschijnlijk grotendeels op atelectasen berustten. De beide hoofdbronchi hadden mogelijk een wat plat aspect. Het beeld van de truncus pulmonalis was niet afwijkend. Er werd een vat gezien afkomstig uit de pars descendens aortae, dat tussen de oesofagus en de hoofdbronchi naar de rechter hilus liep. Lager tot in de bovenbuik waren er geen afwijkende aftakkingen van de pars descendens aortae zichtbaar.

Postoperatief waren de afwijkingen op de thoraxfoto's spontaan verdwenen en deze bleken dus te berusten op atelectasen van aanvankelijk de rechter onderkwab en later ook de rechter bovenkwab; deze afwijkingen waren waarschijnlijk ontstaan als gevolg van compressie van de luchtwegen. De bacteriële sputum- en bloedkweeken die bij opname afgenomen waren, bleken negatief en de toediening van antibiotica werd gestaakt. De virale diagnostiek was nog niet voltooid. Klinisch bleef patiënte stabiel; zij bleef echter wel afhankelijk van de beademing.

#### VRAGEN

3. Wat zijn uw differentiaaldiagnostische overwegingen?
4. Hoe beoordeelt u de reeks CT-scans van de thorax? (De CT-scans worden hier niet afgedrukt omdat de afwijking alleen te zien is bij beoordeling van de hele reeks opnamen.)
5. Welke aanvullende onderzoeken acht u nog zinvol?

#### COMMENTAAR VAN DE CLINICUS (KINDERARTS-PULMONOLOG)

3. Dyspnoe met tachypnoe vanaf de geboorte bij een overigens niet-ziek kind wijst primair op congenitale anatomische afwijkingen; ook moet men aan een pneumothorax denken. Het symmetrisch ademgeruis sluit pneumothorax of congenitaal lobair emfyseem uit; gezien de niet-afwijkende bevindingen bij hartauscultatie, de goede perifere circulatie en het ontbreken van cyanose en van decompensatieverschijnselen zoals transpireren, hepatomegalie en pulmonale crepitasies lijken ernstige structurele cardiale afwijkingen minder waarschijnlijk. De thoraxfoto laat een relatief klein volume van de rechter hemithorax en een relatief groot volume van de linker long zien, met verplaatsing van hart en mediastinum naar rechts. De beschaduwing rechts basaal kan passen bij atelectase en kan zo het kleine volume van de rechter long verklaren. Ook moet men denken aan asymmetrische obstructie of rechtszijdige longhypoplasie. Echografie suggereerde een hernia diaphragmatica. Echter, een hernia van deze kleine afmetingen verklaart niet het klinisch beeld. Bij laparotomie blijkt geen hernia te bestaan; wel wordt een hemangioom in de lever gezien. Er zijn vooralsnog geen hemangiomen elders aangetoond.

Bij kinderen worden – net als bij volwassenen – alle ziekteverschijnselen bij voorkeur onder één diagnostische noemer gebracht. De kans dat één ziekte alle verschijnselen verklaart, is namelijk groter dan de kans dat er meerdere ziekten tegelijk aanwezig zijn. Bij ouderen is dat anders; die lijden vaker aan multipele comorbiditeit. Het samengaan van longafwijkingen met een leverhemangioom doet denken aan de ziekte van Rendu-Osler-Weber, waarbij leverhemangiomen gepaard kunnen gaan met arterioveneuze malformaties in de long. Het beloop bij dit patiëntje kenmerkt zich door persisterende beademingsbehoefte, toenemende asymmetrie van de luchthoudendheid tijdens beademing ten nadele van de rechter long, en atelectasevorming in de rechter bovenkwab. De lokale beschaduwingen in beide longen verdwijnen, hetgeen structurele pathologische afwijkingen ter plaatse onwaarschijnlijk maakt. Voorlopig leiden deze overwegingen tot de waarschijnlijkheidsdiagnose ‘congenitale afwijking van de rechter long’.

4. De CT-scans van de thorax in rugligging tonen atelectatische afwijkingen in de dorsale longgebieden, die een gevolg kunnen zijn van de procedure met intubatie en beademing. Opvallend is het kleine kaliber van de rechter hoofdbronchus. Contrastopnamen tonen aanwijzingen voor een arterietak die vanuit de descenderende aorta oversteekt naar de rechter longhilus. Voor een niet-afwijkende bronchiale arterie is dit vat te wijd. Het

longparenchym rechts toont opvallende hypolucentie. Samengevat bevestigt het CT-onderzoek dat hier congenitale anatomische afwijkingen van de rechter long kunnen bestaan, met name hypoplasie, stenose van de rechter hoofdbronchus en mogelijk een afwijkende systemische vaatvoorziening, passend bij een sekwester. Het is niet goed zichtbaar of vasculaire compressie bestaat ter plaatse van de rechter hoofdbronchus.

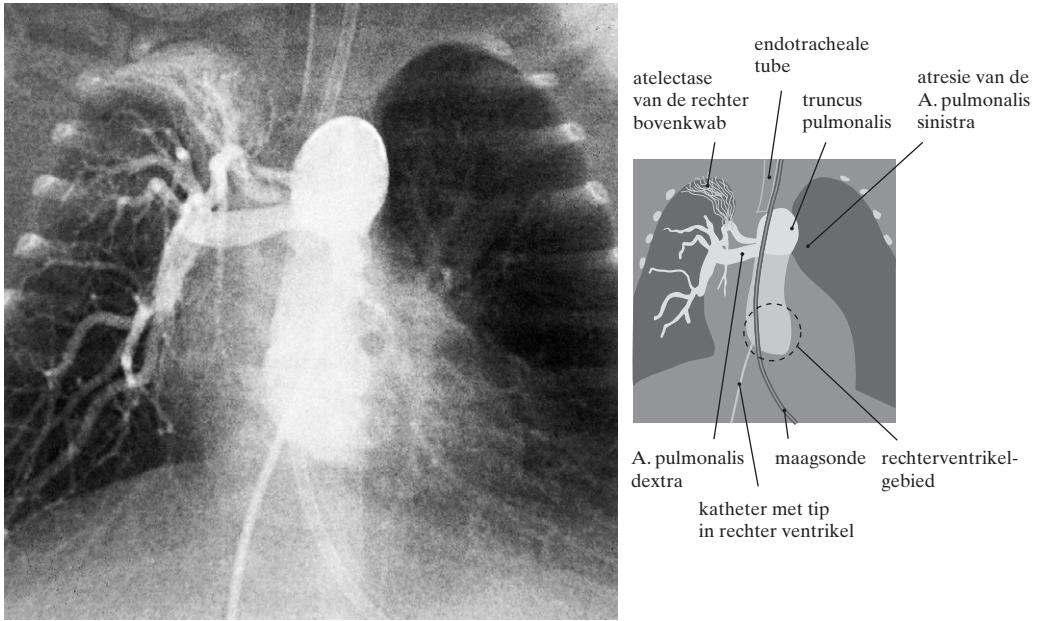
5. Als aanvullend onderzoek komt een ventilatie-perfusiescan in aanmerking, waarmee de doorbloeding van rechter en linker long kan worden gekwantificeerd. Dit onderzoek is echter tijdens intubatie en beademing technisch lastig uitvoerbaar. Belangrijke informatie kan ook worden verkregen met hartkatheterisatie, arteriografie van de thoracale vaten en bronchoscopie. Hierbij kunnen de aard van de vasculaire malformatie, het bestaan van shunts, de aanleg van de pulmonale circulatie en het bestaan van centrale luchtwegdeformaties worden vastgesteld. Die onderzoeken kunnen in één sessie worden uitgevoerd.

#### VERVOLG VAN DE ZIEKTEGESCHIEDENIS

Er werd bronchoscopie verricht ter evaluatie van onderliggende aangeboren luchtwegafwijkingen. De trachea vertoonde geen afwijkingen; de beide hoofdbronchi bleken wisselend spleetvormig vernauwd met een meer dan normaal pulserende achterwand, hetgeen mogelijk paste bij compressie door een vaatstructuur van buitenaf of bij een primaire bronchomalacie. Ter herevaluatie van de pulmonale hypertensie werd echografie van het hart verricht, waarbij nog steeds een ernstige pulmonale hypertensie met een gedilateerde rechter harthelft werd aangetoond. Daarnaast werd er turbulentie achter het linker atrium gezien, wat mogelijk paste bij een abnormaal bloedvat lopend vanuit de pars descendens aortae.

De A.-pulmonalistakken leken redelijk goed ontwikkeld. Angiografie was het aangewezen onderzoek om het afwijkende vaatpatroon in kaart te brengen. Er bleek een complete atresie van de A. pulmonalis sinistra (figuur 2). Daarnaast was er een collateraal vat uitgaande van de pars descendens aortae dat de linker long vasculariseerde met een normale veneuze terugvloed in het linker atrium. Tevens werd bevestigd dat er een ernstige pulmonale hypertensie bestond, hetgeen verklaard kon worden doordat niet alleen de gehele rechterventrikeloutput door de rechter long stroomde, maar eveneens extra bloed via 3 collateralen uit de aorta (figuur 3). Deze systemisch-pulmonale collateralen gaven bovendien partiële compressie van de hoofdbronchi, waardoor er in de longen persisterende atelectasen waren. Tenslotte werd een abnormale drainage van de V. pulmonalis van de rechter bovenkwab in de V. cava superior gevonden.

In multidisciplinair overleg werd de behandeling voor deze uiterst zeldzame en complexe vaatanomalie besproken. Cardiochirurgische correctie zou technisch zeer moeilijk uitvoerbaar zijn. Daarnaast was de klinische conditie van patiënte na de eerste week van opname ernstig verslechterd. Er ontstonden massaal perifeer oedeem en ascites door decompensatio cordis rechts en een prerenale nierinsufficiëntie door ‘forward failure’

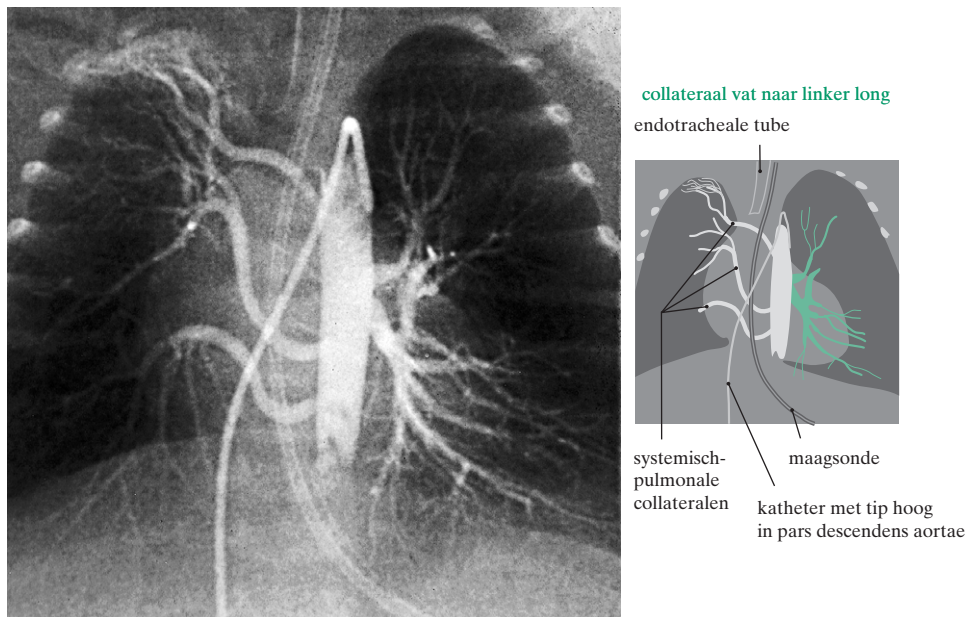


FIGUUR 2. Angiogram van patiënt A met de kathetertip in de uitstroombaan van het rechter ventrikel. Er is complete atresie van de A. pulmonalis sinistra. De truncus pulmonalis en de A. pulmonalis dextra zijn niet-afwijkend; er is atelectase van de rechter bovenkwab.

als gevolg van shunting in de systemisch-pulmonale collateralen. Een cardiochirurgische correctie in deze fase zou geen kans van slagen hebben gehad. De conditie van patiënte was marginaal en uiteindelijk overleed zij tijdens het doormaken van een stafylokokkensepsis. Obductie werd niet toegestaan.

**BESCHOUWING**

Deze casus betrof een pasgeborene met dyspnoe. Zoals de ervaren clinicus reeds aangaf, heeft dyspnoe een brede differentiaaldiagnose. Van belang zijn het ontstaan en het beloop ervan, en de leeftijd en overige klinische verschijnselen van de patiënt. In de tabel is de differen-



FIGUUR 3. Angiogram van patiënt A met de kathetertip hoog in de pars descendens aortae. Er is een collaterale arterie uitgaande van de aorta die de linker long vasculariseert en er zijn 3 systemisch-pulmonale collateralen uitgaande van de aorta die de rechter long vasculariseren.



tiaaldiagnose uitgewerkt van dyspnoe bij pasgeborenen. Door systematisch te werk te gaan kan men vaak een aantal diagnoses uitsluiten en uiteindelijk de juiste conclusie trekken.

*Alle symptomen benutten voor de differentiaaldiagnose.* Een veel gemaakte fout bij het stellen van een diagnose is 'jumping to conclusions' (voorbarige gevolgtrekkingen maken). Klinische symptomen en aanvullende diagnostiek kunnen de richting van het differentiaaldiagnostisch denken bepalen, met het gevaar dat overhaaste conclusies leiden tot therapeutische interventies. Zolang niet alle symptomen onder één noemer te brengen zijn, moet de diagnostiek niet als afgerond worden beschouwd, tenzij er uiteraard een duidelijk andere verklaring is voor de symptomen, los van het actuele probleem.

Bij presentatie van onze casus werd primair gedacht aan een longinfectie, hetgeen een frequent gestelde diagnose is bij klachten als dyspnoe, tachypnoe en hypothermie. Infiltratieve afwijkingen op de thoraxfoto en verbetering van de oxygenatie na toediening van extra zuurstof ondersteunden deze gedachte, maar er ontstond twijfel toen de infectieparameters en kweken negatief bleven.

Zoals eerder vermeld doet dyspnoe met tachypnoe vanaf de geboorte bij een verder weinig zieke pasgeborene sterk denken aan congenitale anatomische afwijkingen. Er waren afwijkingen op de thoraxfoto gevonden, dus lag het voor de hand hiernaar aanvullend onderzoek te verrichten. Er werd echografie verricht, de minst invasieve methode. Bij het stellen van de diagnose 'hernia diaphragmatica' wordt echografie als een betrouwbaar onderzoek beschouwd.<sup>1</sup> De pulmonale hypertensie en de geringe beademingsvoorwaarden hadden echter twijfel moeten zaaien. Bij deze casus heeft men verzuimd de pulmonale hypertensie in een differentiaaldiagnose op te nemen.

Dyspnoe in combinatie met pulmonale hypertensie, zonder klinische aanwijzingen voor een persisterende foetale circulatie (in casu een open ductus arteriosus), had ons eerder op het spoor van een eventuele vaat anomalie kunnen zetten. Pulmonale hypertensie kan namelijk berusten op verhoogde pulmonale vaatweerstand (zoals bij een primair pulmonale parenchymateuze aandoening met een persisterende foetale circulatie) of een toegenomen pulmonale bloedstroom (zoals bij systemisch-pulmonale shunts). Bij een vaat anomalie met toegenomen pulmonale bloedstroom moet men denken aan systemisch-pulmonale collateralen, partiële afwijkende longvenedrainage en pulmonale arterioveneuze shunts (waaronder de ziekte van Rendu-Osler-Weber).<sup>2</sup> Indien dit eerder in de differentiaaldiagnose was meegenomen, zou de aanvullende diagnostiek in een andere volgorde zijn uitgevoerd. De hartkatheterisatie had eerder plaatsgevonden, in ieder geval aansluitend aan de CT waarop aanwijzingen werden gevonden van een vaat anomalie.

Bij deze casus werd gefocust op het zoeken naar een verklaring van de uitgebreide en persisterende atelectasen van de rechter long. Het aberrante vat werd als mo-

#### Differentiaaldiagnose van dyspnoe bij een pasgeborene

##### *pulmonaal*

'respiratory distress'-syndroom  
pneumonie/bronchiolitis  
aspiratie  
'wet lung'  
atelectase  
longbloeding  
pneumothorax/pneumomediastinum  
chylothorax  
abdominale druk (tumor, ascites)  
congenitale anomalie  
bovenste luchtwegen (macroglossie, micrognathie, choanentresie, tracheomalacie)  
onderste luchtwegen (tracheo-oesofageale fistel, longhypoplasie, primaire mediastinale cyste, longcyste/-cystische adenomatoïde hyperplasie, lobair emfyseem, congenitale/vasculaire ring, pulmonale sekwestratie, diafragmatische hernia/eventratie, congenitale bronchobiliaire fistel)

##### *cardiovasculair*

congenitale hartafwijking  
decompensatio cordis  
pulmonale vaat anomalie

##### *metabool*

metabole acidose door stofwisselingsziekte

##### *neurologisch*

neuromusculaire aandoening

##### *skeletaal*

congenitale skeletafwijking

##### *overig*

hyperviscositeitsyndroom  
sepsis  
anemie

gelijke verklaring gezien van afwijkingen in de bronchi, waarop een bronchoscopie als volgend onderzoek werd ingezet. Dit bevestigde de afwijkingen van de CT, maar maakte de diagnose nog niet rond. Pas in de laatste fase van de diagnostiek werden pulmonale hypertensie en progressieve decompensatio cordis rechts in het differentiaaldiagnostisch denken meegenomen en werd de hartkatheterisatie uitgevoerd.

Onze patiënte had een uiterst zeldzame vaat anomalie. Afwezigheid van een A. pulmonalis kan geïsoleerd voorkomen of in combinatie met andere anomalieën, zoals een ventrikelseptumdefect, de tetralogie van Fallot en een truncus arteriosus communis.<sup>3</sup> Een unilaterale A.-pulmonalisatresie – daarbij is de A. pulmonalis in het geheel niet aangelegd, hetgeen vaak gepaard gaat met pulmonale afwijkingen – dient te worden onderscheiden van een afwezig proximaal deel met een distale oorsprong van de A. pulmonalis uit de ductus arteriosus of collaterale vaten.<sup>4</sup> Het laatste was bij onze patiënte het geval. De eventuele operatieve interventies laten we hier buiten beschouwing.

## LEERPUNTEN

Deze casus illustreert enkele belangrijke punten.

– Men moet een differentiaaldiagnose zo opstellen dat voor alle afwijkende bevindingen een verklaring wordt gevonden, waarna ze zoveel mogelijk onder één noemer worden geplaatst.

– Men moet geen overhaaste conclusies trekken – daarvoor zijn in deze casus onnodige diagnostische onderzoeken en interventies verricht; zolang niet alle symptomen onder één noemer zijn gebracht, mag men de diagnostiek niet als afgerond beschouwen.

Belangenconflict: geen gemeld. Financiële ondersteuning: geen gemeld.

## ABSTRACT

*Clinical reasoning and decision-taking in practice. A new-born with dyspnoea.* – A 2-day-old girl, born at term after an uneventful pregnancy and delivery, was admitted to the paediatric intensive care unit with dyspnoea and tachypnoea. Misleading interpretations of the radiological investigations suggested a congenital diaphragmatic hernia. The patient underwent laparotomy but a diaphragmatic hernia was not found. Meanwhile the patient developed unexplained pulmonary hypertension and a progressive forward failure of the heart. The differential

diagnosis did not take the pulmonary hypertension into account. Finally further investigations led to the diagnosis of a very rare congenital pulmonary vascular anomaly: an absent left pulmonary artery and systemic to pulmonary collateral arteries. The condition was considered inoperable and the patient, whose condition meanwhile had deteriorated markedly, died. This case illustrates (a) that the differential diagnosis must be based on all of the abnormal clinical findings, which should preferably be grouped together under one final diagnosis, and (b) that one must not jump to conclusions – which in this case led to unnecessary diagnostic and therapeutic interventions –, but as long as a diagnosis cannot be established, the diagnostic investigations should not be considered completed.

## LITERATUUR

- <sup>1</sup> Gleeson F, Spitz L. Pitfalls in the diagnosis of congenital diaphragmatic hernia. *Arch Dis Child* 1991;66:670-1.
- <sup>2</sup> Gossage JR, Kanj G. Pulmonary arteriovenous malformations. A state of the art review. *Am J Respir Crit Care Med* 1998;158:643-61.
- <sup>3</sup> Marino B, Calabro R, Gagliardi MG, Bevilacqua M, Ballerini L, Marcelletti C. Patterns of pulmonary arterial anatomy and blood supply in complex congenital heart disease with pulmonary atresia. *J Thorac Cardiovasc Surg* 1987;94:518-20.
- <sup>4</sup> Weinberg PM, Hubbard AM, Fogel MA. Aortic arch and pulmonary artery anomalies in children. *Semin Roentgenol* 1998;33:262-80.

Aanvaard op 25 februari 2003

## Bladvulling

### *Het humeur bij kindergriep*

Behalve de katarrhen en de koorts verdienen de algemeene verschijnselen en in het bijzonder de *stoornissen van het centrale zenuwstelsel* onze aandacht. Bij die kleine patiënten treedt namelijk een stoornis in de gemoedsstemming op; zij zijn knorrig, weerbarstig en zeer lastig bij het onderzoek. Dit slechte humeur, hetwelk reeds in geringen graad, maar toch onmiskenbaar aanwezig is bij de eenvoudige coryza, verdwijnt, in de niet-gecompliceerde gevallen binnen twee à drie dagen en in het meerendeel der gecompliceerde gevallen nadat c. q. de pneumonie 1 à 2 weken geduurd heeft. Men heeft kunnen waarnemen, dat deze ontstemming zich overdag door prikkelbaarheid, 's nachts door slapeloosheid uit. In hoeverre dit alles op rekening te schuiven is van oorpijn of van hoofdpijn mogen wij niet beslissen, aangezien de jeugdige leeftijd der patiëntjes een beletsel is, ons omtrent het aanwezig zijn van dergelijke subjectieve symptomen een juist oordeel te vormen. Van het optreden van andere verschijnselen van den kant van het centrale zenuwstelsel, met name convulsies bij de initiale temperatuursverheffing, is door ons in de eenvoudige gevallen van kindergriep niets waargenomen.

(Ned Tijdschr Geneesk 1903;47I:5.)

### *Malaria-parasieten op Sumatra's Oostkust*

Hij beschrijft de verschillende soorten van Anopheles, die hij daar heeft gevonden en geeft daarvan 9 photographieën. Een dier muggen onderscheidt zich door buitengewone bloedgierigheid. Niet alleen, dat deze onmiddellijk steken, maar zij houden zich zóó vast, dat men ze kan aanraken en schudden, zonder dat zij zich laten storen; zij zuigen dan zeer lang door en maken door voortdurende ontlasting, eerst van faeces en darm-

sap en daarna van kleine droppeltjes bloed, voortdurend plaats voor een nieuwe hoeveelheid voedsel; daardoor nemen zij 3 tot 4 maal de hoeveelheid, die voor een enkele vulling noodig zou zijn. Het bloed stolt dan niet meer. Opmerkenswaardig is het, dat die dieren zich alleen krachtig kunnen ontwikkelen aan de zee kust; zoodra zij, op de een of andere wijze, in de binnenlanden voorkomen, zijn zij veel kleiner en zwakker. Zij kunnen de huid van den mensch niet doorboren en leven hoogstens twee dagen, terwijl die aan de kust 20 tot 30 dagen blijven leven. Onder goede voorzorgen kan men ze wel eenigen tijd doen voortplanten, maar na een paar generatiën zijn zij geheel gedegeneerd.

(Wetenschappelijke Mededeelingen. Ned Tijdschr Geneesk 1903;47I:790-1.)

### *Lues als bedrijfsongeval*

*Parijs.* – Een glasblazer, die beweerde, dat zijn luetische aandoening verkregen was door het blazen op een pijp, die door een zijner mede-arbeiders zou zijn besmet en daarom een jaarlijksche rente van 750 frcs. had geëist op grond van de ongevallenwet, is onontvankelijk verklaard in zijn eisch. De rechtbank oordeelde, dat de klager niet heeft kunnen bewijzen, dat hij door een pijp besmet was, daar de aangewezen arbeider volmaakt gezond was. Hieruit volgt, dat de infectie, als zij bewezen was, wel degelijk als bedrijfsongeval zou zijn beschouwd. Omgekeerd dan ook wel de werkman, die een blaaspijp zou besmet hebben, aansprakelijk zijn gesteld voor het veroorzaken van een bedrijfsongeval.

(Berichten Buitenland. Ned Tijdschr Geneesk 1903;47II:849.)