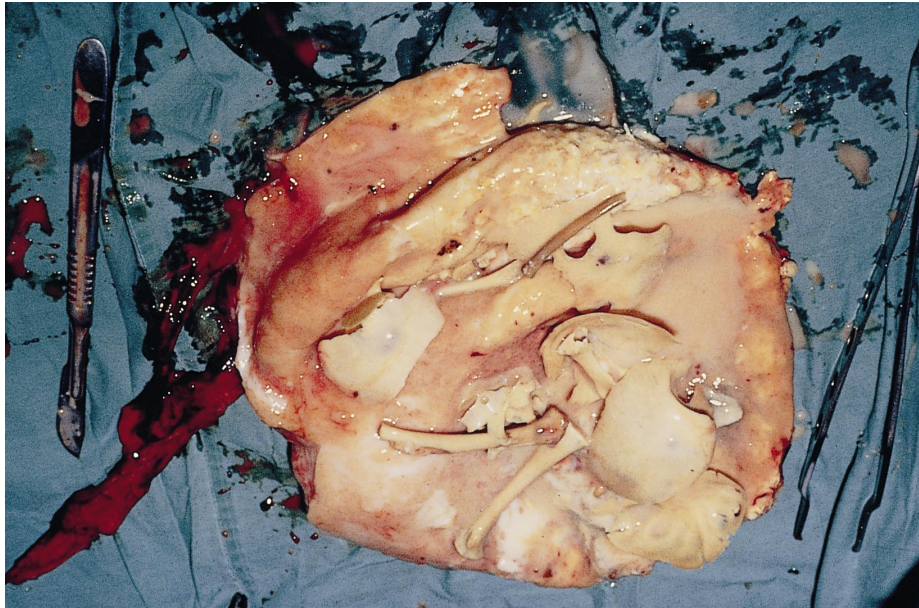


## Diagnose in beeld (3)

F.B.LAMMES



Geopende tumor, na verwijdering uit het abdomen van patiënte; duidelijk zijn enkele delen van het schedelskelet en de lange pijpbeenderen van een intra-abdominaal gestorven vrucht te herkennen.

*Casus.* Een vrouw van 62 jaar kwam op het spreekuur van de gynaecoloog wegens niet goed te omschrijven onderbuikklachten. Haar menopauze was 10 jaar geleden begonnen. Zij had geen vaginaal bloedverlies en evenmin mictie- of defecatieklachten. Bij inwendig onderzoek werd rechts boven de uterus een weerstand gevoeld. Bij echografie werd rechts tegen de bekkenkam een vrij solide tumor gezien met wat onregelmatig begrensde structuren als inhoud. De arts dacht aan een teratomaatuze ovariumtumor. Bij laparotomie toonden de genitalia interna echter geen afwijkingen. Tegen de rechter buikwand, naast het coecum, bevond zich in adhesies een tumor die met grote moeite van de onderlaag kon worden verwijderd. Bij incisie bleek het preparaat een vette substantie te bevatten waarin naast enkele schedelfragmenten ook enige botjes van extremiteiten te herkennen waren. Kennelijk waren dit de overblijfselen van een extra-uteriene graviditeit die vele jaren geleden, onontdekt, vrij ver tot ontwikkeling was gekomen (figuur).

Een extra-uteriene graviditeit kan zich soms ontwikkelen en bij goede placentatie kan zelfs het atermestadium worden bereikt. Meestal vindt echter vruchtdood plaats met daarna resorptie van de vrucht, als niet reeds eerder een laparotomie heeft plaatsgevonden. Bij vergevorderde botontwikkeling is resorptie van het skelet echter niet meer mogelijk. Er kunnen dan verschillende vormen van preserving worden gevonden, zoals mummificatie of een algehele verkalking: lithopaedion, een 'steenkind'. Soms vinden foetale botresten spontaan een weg naar buiten via blaas of darm.

*Diagnose.* Lithopaedion.

ABSTRACT

*Diagnostic image (3).* – In a 62-year-old woman with aspecific symptoms in the lower abdomen a lithopaedion was diagnosed mimicking an ovarian tumour.

Prof.dr.F.B.Lammes, gynaecoloog, Peppinghof 3, 1391 BA Abcoude.

Aanvaard op 16 mei 2000