

Tinea capitis

M.A.SCHOUTEN, E.M.G.J.DE JONG EN J.F.G.M.MEIS

Dames en Heren,

Schimmelinfecties van de huid komen veelvuldig voor. Vooral bij kinderen kunnen kale plekken op het behaarde hoofd een uiting zijn van een dergelijke infectie. Er zijn meerdere ziekten die een vergelijkbaar beeld kunnen veroorzaken, waardoor niet altijd even snel wordt onderkend dat er een schimmelinfectie in het spel is. Soms hebben patiëntjes dan ook al verschillende vormen van therapie gekregen voordat uiteindelijk een antifungaal middel wordt voorgeschreven.

Naast het stellen van de juiste diagnose is het opsporen van de infectiebron van belang teneinde reïnfecties of verdere verspreiding van de infectie naar anderen te voorkomen. Een en ander willen wij illustreren aan de hand van de volgende patiënten.

Patiënt A is een 5-jarig meisje dat werd verwezen wegens een sinds 2 maanden bestaande kale, schilferende plek op het behaarde hoofd. De afwijking verminderde niet bij gebruik van de door de huisarts voorgeschreven hoofdgel met ketoconazol, noch bij gebruik van een lotion met betamethason (als valeraat). Op de polikliniek Dermatologie werden op het hoofd 5 erythemasquamuze plaques gezien met gele crustae. Er werd gedacht aan pityriasis amiantacea: een lokale schilfering van de huid (soms zonder bekende oorzaak) waarbij zich rond de haren kokertjes bestaande uit hoornmateriaal vormen. Er werd een behandeling gestart met 5% salicylzuur in een emulsie van desoximetason. Aanvullend onderzoek werd niet verricht.

Bij controle 2 weken later werd een ongewijzigd beeld gezien. Daarom werd microbiologisch onderzoek verricht; een lactofenolpreparaat van de haren liet sporen aan de buitenkant van de haren (ectothrix) zien, passend bij microsporidie. De kweek leverde inderdaad een *Microsporum canis* op. Bij navragen bleek dat de kat van de familie een huidafwijking had die veroorzaakt zou kunnen zijn door een schimmelinfectie. Patiëntje werd behandeld met itraconazol 70 mg/dag per os gedurende 30 dagen, en lokaal met miconazolcrème (0,02%) gedurende 6 weken. De kat werd door de dierenarts behandeld met griseofulvine. Enkele maanden later waren de laesies verdwenen en begon de haargroei alweer op gang te komen.

Academisch Ziekenhuis, Postbus 9101, 6500 HB Nijmegen.
Afd. Medische Microbiologie: M.A.Schouten, assistent-geneeskundige;
dr.J.F.G.M.Meis, medisch microbioloog.
Afd. Dermatologie: mw.dr.E.M.G.J.de Jong, dermatoloog.
Correspondentie-adres: M.A.Schouten.

Zie ook de artikelen op bl. 1605 en 1611.

Patiënt B is een 6-jarig jongetje dat werd verwezen wegens een pussende laesie op het behaarde hoofd welke lokaal alopecie veroorzaakte. Behandeling door de huisarts met flucloxacilline 250 mg 3 dd per os gedurende 1 week en lokale behandeling met een crème die flumetason (0,02%) en clioquinol (3%) bevatte, gaven geen verbetering te zien. Bij onderzoek op de polikliniek Dermatologie werd een geïndureerde, pussende laesie met korstvorming gezien. Een KOH-preparaat van de korsten was negatief. Patiënt werd behandeld met itraconazol 100 mg 1 dd per os gedurende 45 dagen, nadat haren waren ingestuurd voor kweek. Bij controle op de polikliniek een week later bleek de afwijking al verminderd te zijn. De familie was in het bezit geweest van een konijn met een huidafwijking. Belangrijker was de informatie dat de kinderen regelmatig op de boerderij van opa en oma kwamen, waar runderen aanwezig waren. De kweek van de haren van patiënt leverde *Trichophyton verrucosum* op, een schimmel die bij landbouwhuisdieren niet zeldzaam is. De laesie was enkele maanden na de behandeling met itraconazol verdwenen.

Patiënt C is een 7-jarig meisje van Marokkaanse afkomst dat altijd in Nederland heeft gewoond. Zij was door een dermatoloog elders gezien wegens een jeukend, schilferend plekje op het behaarde hoofd, gepaard gaande met haaruitval. Behandeling met ketoconazolzalf (2%) had niet geholpen. Op het behaarde hoofd werd een erythemasquamuze afwijking gezien met een diameter van 10 cm. Het haar was op die plaats deels uitgevallen; verder werden er afgebroken haren gezien. Onder het linker oog en op de binnenzijde van de onderarmen werden ronde rode schilferende plekken gezien. Een KOH-preparaat van de schilfers was negatief; kweek van aangedane hoofdharen liet *T. violaceum* zien. Patiënte werd behandeld met itraconazol 50 mg 1 dd per os gedurende 2 weken; na enkele weken was de laesie vrijwel genezen.

Ongeveer 3 maanden later meldde de familie zich opnieuw op de polikliniek. Patiëntje had een ernstig recidief en bij een 4-jarig zusje had zich een identieke laesie op het behaarde hoofd ontwikkeld. De beide zusjes werden zonder verder mycologisch onderzoek behandeld met itraconazol 50 mg 1 dd per os gedurende 1 maand en met ketoconazolzalf (2%). Zij zijn niet meer voor controle op de polikliniek geweest.

Schimmelinfecties van de huid komen vaak voor. Gemiddeld wordt de huisarts jaarlijks zo'n 200 maal geconsulteerd wegens tinea. Van al deze patiënten wordt uiteindelijk 1 à 2% doorverwezen naar de tweede lijn.¹ De meeste schimmelinfecties komen voor aan handen en voeten: tinea manus dan wel tinea pedis. Schimmelinfecties van het behaarde hoofd komen minder vaak voor en worden daardoor soms minder snel herkend. Tinea capitis komt het meest frequent voor op de kinderleeftijd. De aanwezigheid van bepaalde vetzuren in de geproduceerde talg bij volwassenen remt mogelijk de groei van dermatofyten. Het ontbreken van deze vetzuren zou een verklaring kunnen zijn voor de hogere prevalentie bij kinderen.²

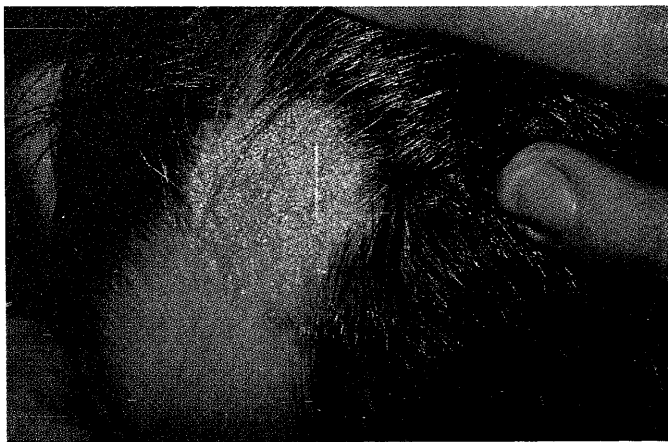
Het klinische beeld van tinea capitis wordt gekenmerkt door schilfering van de huid, in wisselende mate gepaard gaande met ontstekingsverschijnselen als roodheid en pustelvorming (figuur 1). Afgebroken haren en haaruitval zijn belangrijke symptomen; soms kunnen er grote kale plekken ontstaan. Bij tinea capitis kunnen de sporen zich rondom de haren bevinden (ectothrix) of erin (endothrix). Bestudering van de haren kan zo een aanwijzing geven omtrent het genus van de schimmel. Zo werd bij patiënt A microsporidie vermoed.

De schimmellokalisaties ectothrix en endothrix geven een verschillende vorm van haaruitval. Bij de lokalisatie 'ectothrix' breken de haren een paar millimeter boven de huid af. Deze infecties zijn vaak oppervlakkig en vertonen weinig ontsteking. Bij de lokalisatie 'endothrix' breken de haren dichterbij de hoofdhuid af en zijn de stompjes als zwarte stippen zichtbaar. De infectie dringt dieper door dan bij ectothrix-infecties; daardoor ontstaan folliculitis, pusproductie en korstvorming. Deze vorm geneest vaak met littekenvorming en geeft dan een blijvende alopecie.

Het klinische beeld van tinea capitis kan minder duidelijk worden door het gebruik van corticosteroïden waarbij de ontstekingsreactie wordt onderdrukt (tinea incognita), zoals bij patiënt A. Hierdoor wordt het herkennen van de schimmelinfectie bemoeilijkt en zo kan het gebeuren dat de diagnose niet wordt gesteld. Tevens kan de infectie zich ongestoord uitbreiden doordat de lokale immunologische respons wordt afgezwakt.³

Dermatofyten worden naar hun primaire reservoir ingedeeld in 3 groepen (tabel). Zoöfiele schimmels als *M. canis* en *T. mentagrophytes* zijn de verwekkers van de meeste dermatofytosen op het platteland. Infecties treden meestal op na intensief contact met vee; in verstedelijkte gebieden ontstaan deze infecties na contact met gezelschapsdieren. Patiënt A had een infectie veroorzaakt door *M. canis* welke waarschijnlijk van de kat uit het gezin afkomstig was (figuur 2). De *T. verrucosum* welke bij patiënt B werd gekweekt komt vooral voor bij runderen en niet bij kleine huisdieren. Het is dan ook waarschijnlijker dat patiënt B deze verwekker via dieren op de boerderij van de grootouders heeft opgelopen dan via het konijn thuis.

Antropofiele verwekkers worden meestal in verstedelijkte gebieden gezien; bij patiënten uit Nederland veelal *T. rubrum*, bij patiënten uit gebieden rond de Middell-



FIGUUR 1. Het klinische beeld van tinea capitis wordt gekenmerkt door schilfering van de huid, in wisselende mate gepaard gaande met ontstekingsverschijnselen als roodheid en pustelvorming.


landse Zee meestal *T. violaceum* – zoals bij patiënt C. Dit meisje heeft weliswaar altijd in Nederland gewoond, maar kan door een familielid of bezoeker uit Marokko besmet zijn. Over het algemeen zijn schimmelinfecties veroorzaakt door antropofiele verwekkers vrij besmettelijk; epidemische verheffingen zijn beschreven.⁶ De casus van patiënt C illustreert dit ook. De onbehandelde of onvoldoende behandelde patiënt draagt veel sporen bij zich die met huidschilfers en haren verspreid kunnen worden.

Geofiele schimmels worden in Nederland zelden als veroorzakers van infecties geïsoleerd. Ze komen vooral voor bij mensen die intensief contact hebben met aarde: mijnwerkers, tuinders et cetera.

KOH-preparaat. Mycologisch onderzoek begint met het bekijken van een direct preparaat. Hiertoe worden huidschilfers verzameld van de actieve rand van een laesie door schrapen met een steriel mesje of borstelen met een steriele tandenborstel. Deze schilfers worden op een voorwerpglaasje in een druppel KOH 20% gelegd. Omdat de keratine van de huidschilfers sneller oplost in KOH dan de chitine van de schimmeldraden zal na ongeveer 15 min inwerken (of eerder, indien het preparaat

Overzicht van de meest voorkomende dermatofyten, gerangschikt naar hun primaire reservoir, en binnen ieder reservoir naar afnemende frequentie van isoleren^{4,5}

reservoir	species
antropofiel	<i>Trichophyton rubrum</i>
	<i>T. tonsurans</i>
	<i>Epidermophyton floccosum</i>
	<i>T. soudanense</i>
	<i>Microsporium audouinii</i>
	<i>T. violaceum</i> <i>T. schoenleinii</i>
geofiel	<i>T. terrestre</i>
zoöfiel	<i>T. mentagrophytes</i>
	<i>T. verrucosum</i>
	<i>M. canis</i>



FIGUUR 2. Het klinische beeld van dermatomycose bij een jong katje: kaalheid en schilfering van de huid boven het rechter oog. Dermatomycosen bij dieren kunnen een bron zijn van tinea capitis bij kinderen.

verwarmd wordt) alleen de schimmel nog zichtbaar zijn. De gevoeligheid van diagnostiek met behulp van het KOH-preparaat is vrij laag (ongeveer 60%).⁷ Daarnaast kunnen allerlei celresten het beeld vertroebelen; deze kunnen dan voor schimmeldraden worden aangezien. Bij de patiënten B en C werd een KOH-preparaat gemaakt; in beide gevallen was het negatief.

Fluorescentieonderzoek. Voor het onderzoek van de haren worden de gebroken, gerafelde of kromme haren gebruikt die als ze met schimmels beladen zijn, fluoresceren bij gebruik van de Wood-lamp. Met behulp van een steriele pincet worden de haren uitgetrokken en op een voorwerpglasje met lactofenol 20% aangebracht. Het lactofenol breekt de haren niet af, zodat bij het beoordelen van het preparaat gezien kan worden of structuren die aan een schimmel doen denken binnen of buiten de haren gelegen zijn. Omdat zowel sensitiviteit als specificiteit van het directe microscopische onderzoek laag zijn, is het raadzaam om ook huidschilfers en uitgetrokken haren in te sturen voor kweek.

Kweek. Omdat dermatofyten nu eenmaal langzame groeiers zijn, nemen kweek en determinatie altijd enige tijd in beslag. Meestal zal het enkele weken duren voordat de uitslag bekend is.

Behandeling. Omdat de infectie bij tinea capitis meestal enigszins de diepte in gaat, kan lang niet altijd worden volstaan met lokale therapie (bij patiënt A en C had de lokale behandeling met ketoconazol niet voldoende gewerkt). Vroeger gaf men de voorkeur aan behandeling met griseofulvine per os; met de komst van de triazolen en de allylaminen is het gebruik van griseofulvine obsoleet geworden.

Een middel dat tegenwoordig vaak gebruikt wordt voor de behandeling van tinea capitis is itraconazol. Itraconazol behoort tot de triazolen; het heeft een fungicide werking doordat het de opbouw van de schimmelmembraan verstoort. Voor de orale behandeling van tinea capitis wordt een dosering aangehouden van 5 mg/kg/dag, gedurende 6 tot 12 weken. Bij een therapieduur van 6 weken treedt in 89% van de gevallen genezing op.⁸ Over het algemeen wordt itraconazol goed verdragen. Wel

moeten bij langdurig gebruik de leverfuncties gecontroleerd worden, omdat in een enkel geval een reversibele stijging van leverenzymwaarden op kan treden.

Sinds enkele jaren is het fungicide middel terbinafine op de markt, een allylamine met een breed werkingsspectrum tegen dermatofyten. Evenals itraconazol bereikt terbinafine hoge spiegels in het stratum corneum en in de haren. Ook na het stoppen van de behandeling blijven er nog geruime tijd werkzame spiegels aanwezig.

Onderzoek naar de werkzaamheid en veiligheid van terbinafine bij de behandeling van kinderen met tinea capitis laat zien dat het gebruik van dit middel gedurende 4 weken in 93% van de gevallen resulteert in genezing gepaard gaande met een negatieve kweek.⁹⁻¹¹ De patiënten die na 4 weken niet genezen waren, bleken meestal besmet met een *Microsporum*-soort; hiervan is bekend dat een langere therapieduur noodzakelijk kan zijn. Indien terbinafine bij deze infecties langduriger of in hogere dosering gegeven wordt, kan meestal alsnog genezing bereikt worden. De gebruikelijke dosering bij kinderen is, naar gewicht: bij 15-20 kg: 62,5 mg 1 dd; bij 20-40 kg: 125 mg 1 dd; bij > 40 kg: 250 mg 1 dd (dat is de dosering die ook bij volwassenen wordt toegepast).

Dames en Heren, de diagnose 'tinea capitis' is niet vaak eenvoudig te stellen. Voor de diagnostiek schiet een KOH-preparaat alleen tekort; het is derhalve zinvol om schilfers en gebroken haren in te sturen voor kweek. Bij de behandeling van tinea capitis bij kinderen staat toediening van itraconazol of terbinafine per os centraal. De behandelingsduur zal meestal 4 tot 6 weken bedragen; bij microsporidie kan toediening gedurende een langere periode of in een hogere dosering noodzakelijk zijn. Tijdige en adequate behandeling is van belang om blijvende alopecie te voorkomen. Itraconazol en terbinafine lijken vergelijkbaar wat effectiviteit en tolerantie betreft. Gelijktijdig toedienen van corticosteroiden versnelt de genezing niet en kan zelfs het beeld vertroebelen, alhoewel de jeuk en de schilfering sneller verdwijnen.¹²

Voorlichting over de besmettelijkheid is ook van belang om verdere verspreiding en reïnfecties te voorkomen. Wellicht verdient het aanbeveling om tijdens de eerste dagen van de behandeling ook lokale antifungale therapie te geven teneinde de infectieuze sporen te doden en zo verdere verspreiding, zoals bij patiënt C, te voorkomen.^{13 14} Bovendien moet men de huisgenoten – ook de huisdieren – niet vergeten; ook zij kunnen behandeling nodig hebben.

Wij danken T.Rijs, mycologisch analist, voor hulp bij het laboratoriumonderzoek en Janssen-Cilag BV, Tilburg, voor het ter beschikking stellen van de illustraties.

LITERATUUR

- Lisdonk EH van de, Bosch WJHM van den, Huygen FJA, Lagro-Janssen ALM, redacteurs. Ziekten in de huisartspraktijk. 2e dr. Utrecht: Bunge, 1994.
- Hay R. Dermatophytosis and other superficial mycoses. In: Mandell G, Bennett J, Dolin R. Principles and practice of infectious diseases. 4th ed. New York: Churchill Livingstone, 1995.

- ³ Leeuw J de, Zonneveld TH van, Boersma IH, Schuller JL. Schimmelinfecties van de huid van het gelaat. *Ned Tijdschr Geneesk* 1994;138:2350-3.
- ⁴ Kuijpers AFA, Tan CS. Schimmels en gisten gevonden bij mycologisch onderzoek van huid- en nagelinfecties in Nederland, 1992-1993. *Ned Tijdschr Geneesk* 1996;140:1022-5.
- ⁵ Willigen AH van der, Oranje AP, Weerd-van Ameijden S de, Wagenvoort JHT. Dermatomyosen bij kinderen; een retrospectief onderzoek, 1977-1987. *Ned Tijdschr Geneesk* 1988;132:1525-8.
- ⁶ Fitowski JA, Ratka P. An epidemic of superficial dermatophytosis caused by *Trichophyton tonsurans* in 23 village children [letter]. *Pediatr Dermatol* 1992;9:314-5.
- ⁷ Dijk E van. Mycologisch onderzoek van huidziekten: de kweek. *Ned Tijdschr Geneesk* 1984;128:513-5.
- ⁸ Degreef HJ, DeDoncker PR. Current therapy of dermatophytosis. *J Am Acad Dermatol* 1994;31:S25-30.
- ⁹ Villars VV, Jones TC. Special features of the clinical use of oral terbinafine in the treatment of fungal diseases. *Br J Dermatol* 1992;126 (Suppl 39):61-9.
- ¹⁰ Nejjam F, Zagula M, Cabiach MD, Guessous N, Humbert H, Lakhdar H. Pilot study of terbinafine in children suffering from tinea capitis: evaluation of efficacy, safety and pharmacokinetics. *Br J Dermatol* 1995;132:98-105.
- ¹¹ Jones TC. Overview of the use of terbinafine (Lamisil) in children. *Br J Dermatol* 1995;132:683-9.
- ¹² Honig PJ, Caputo GL, Leyden JJ, McGinley K, Selbst SM, McGra-vey AR. Treatment of kerions. *Pediatr Dermatol* 1994;11:69-71.
- ¹³ Tinea capitis: current concepts. *Pediatr Dermatol* 1985;2:224-37.
- ¹⁴ Givens TG, Murray MM, Baker RC. Comparison of 1% and 2.5% selenium sulfide in the treatment of tinea capitis. *Arch Pediatr Adolesc Med* 1995;149:808-11.

Aanvaard op 15 juli 1996

Commentaren

Het behandelbeleid in Nederland bij coronairsclerose: passende en minder passende indicaties voor invasieve ingrepen

H. RIGTER EN A.P. MEIJLER

Sinds het advies van de commissie Keuzen in de Zorg uitkwam,¹ heeft het begrip 'passende' zorg een hoge vlucht genomen.²⁻⁴ 'Passende' zorg betekent vooral passende indicatiestelling, wat primair een zaak is van artsen en andere hulpverleners in de gezondheidszorg en niet van zorgverzekeraars en overheden.^{4,6} In dit licht moeten de opzet en uitkomsten van het 'Dutch inventory of invasive coronary atherosclerosis treatments' (DUCAT)-onderzoek worden gezien.⁷ Dit project introduceerde in Nederland de zogeheten RAND-methode voor vaststelling van de 'passendheid' van beslissingen over het te voeren medisch beleid bij patiënten met bepaalde pathologische verschijnselen.⁸ Het DUCAT-onderzoek richtte zich op het behandelbeleid (beleidsbeslissingen) bij coronairsclerose. Het ging daarbij om drie behandelvormen: coronaire omleidingsoperatie (CABG), percutane transluminale coronairangioplastiek (PTCA) en conservatieve therapie. CABG is een chirurgische ingreep waarbij een bloedvat van de patiënt dient voor het leggen van een omleiding om een of meer vernauwingen (stenosen) in een kransslagader. PTCA stond oorspronkelijk gelijk aan ballondilatatie of 'dotteren', waarbij een interventiecardioloog een stenose 'uitdrukt' door een ballon aan de tip van een katheter

op te blazen. Wij gebruiken 'PTCA' hier als een verzamelterm voor een reeks technieken voor coronairangioplastiek: behalve ballondilatatie ook lasertoepassing, atherectomie en plaatsing van stutten ('stents'). Conservatieve therapie, tot slot, bestaat in hoofdzaak uit medicatie.

Het onderwerp van het DUCAT-onderzoek was niet zonder reden gekozen. Landen lopen uiteen in aantallen invasieve ingrepen bij coronairsclerose. De VS is koploper. Daar werden in 1992 per 1 miljoen inwoners 2676 interventies (CABG en PTCA samen) uitgevoerd. IJsland had de hoogste 'productie' in Europa, met 1504 ingrepen per 1 miljoen inwoners, gevolgd door België (1337) en Nederland (1310).^{9,10} Hoe vaak een interventie plaatsvindt, hangt samen met de indicatiestelling.

DUCAT bestond uit 3 delen: (a) bepaling door een panel van deskundigen van de 'passendheid' van indicaties voor CABG, PTCA en conservatieve therapie bij coronairsclerose; (b) toetsing door de panelleden van de beleidsbeslissingen in 10 hartcentra in Nederland; (c) het volgen van de lotgevallen van patiënten met passende en niet-passende beleidsbeslissingen, voorlopig beperkt tot 1 jaar.

Hoe kan men vaststellen of een indicatie voor een ingreep passend is? De wetenschappelijke literatuur geeft vaak onvoldoende antwoord.¹¹ Weliswaar groeit het aantal verslagen van goed gecontroleerd, al dan niet gerandomiseerd onderzoek zienderogen (ook wat de behandeling van coronairsclerose betreft),¹² maar dit is onvoldoende om duidelijkheid te kunnen bieden over alle denkbare of gepropageerde indicaties.¹³ Daarom moet men een aanvullend beroep doen op de ervaring

Nederlands centrum Geestelijke volksgezondheid, Postbus 5103, 3502 JC Utrecht.

Prof.dr.H.Rigter, psycholoog (tevens: Erasmus Universiteit, Instituut voor Medische Technology Assessment en Instituut Maatschappelijke Gezondheidszorg, Rotterdam).

Erasmus Universiteit, Instituut voor Medische Technology Assessment en Instituut Maatschappelijke Gezondheidszorg, Rotterdam.

Dr.A.P.Meijler, medisch fysisicus.

Correspondentie-adres: prof.dr.H.Rigter.