

Chronische recidiverende multifocale osteomyelitis

H.W.B.SCHREUDER, M.PRUSZCZYNSKI, J.A.M.LEMMENS EN R.P.H.VETH

Het ziektebeeld chronisch recidiverende multifocale osteomyelitis (CRMO) komt slechts zelden voor en werd het eerst beschreven door Giedion et al. onder de naam subacute en chronische 'symmetrische' osteomyelitis.¹ De term osteomyelitis suggereert een ontsteking van bot en beenmerg, doch de verwekker of etiologie van deze 'osteomyelitis' is tot op heden onbekend.

ZIEKTEGESCHIEDENIS

Een 9-jarig meisje meldde zich met sinds enkele weken persisterende pijnklachten rond de rechter malleolus lateralis. Aanvankelijk werden de klachten aan een onduidelijk trauma toegeschreven. Bij onderzoek werd een lokale, drukpijnlijke zwelling gevonden. De röntgenfoto toonde een osteolytisch defect gelegen in het distale deel van de fibula (figuur 1). De BSE bedroeg 20 mm/1e uur, het leukocytenaantal was normaal. Een technetium-scan liet een lokaal verhoogde opname zien. Een kernspintomogram liet aan de rechter zijde een circumscripate metafysaire haard zien (figuur 2). Een biopsie toonde lymfocytair en plasmacytair infiltraten passend bij een chronische ontsteking, zonder tekenen van maligniteit. De kweken waren alle negatief. Na de biopsie verdwenen de lokale klachten; 9 maanden later ontstond er een pijnlijke, warme weke-delenzwelling in de rechter sulcus bicipitalis lateralis. Röntgenologisch was een metafysair, osteolytisch gezwel zichtbaar met reactieve botapposities en periostoplichting (figuur 3), terwijl de technetium-scan een solitaire 'hot spot' liet zien. Een biopsie toonde een gemengd ontstekingsinfiltraat met zowel osteoclastische als osteoblastische activiteit. De kweken waren negatief. Op grond van de kliniek en het pathologische onderzoek werd de diagnose CRMO gesteld. Een symptomatische behandeling met een niet-steroid anti-inflammatoir middel (NSAID) gaf verlichting; de symptomen bleven daarna terugkomen.

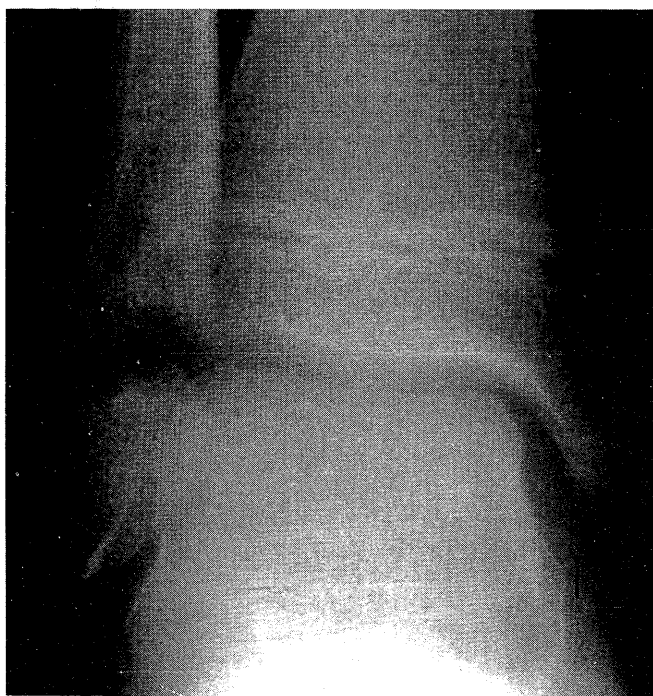
BESCHOUWING

CRMO vertoont bij een jong kind alle kenmerken van een kort bestaande lokale osteomyelitis, later overgaand in een chronisch multifocaal beeld met periodieke exacerbaties en remissies van wisselende intensiteit, duur en lokalisatie. Ongeacht de ingestelde behandeling is de ziekte zelflimiterend en meestal geneest de patiënt zonder restverschijnselen. Een trauma in de anamnese kan de clinicus aanvankelijk misleiden, doch het persisteren van de lokale pijnklachten en het ontstaan van koorts, algemene malaise en multifocale afwijkingen wijzen uiteindelijk op een chronisch ziektebeeld.

SAMENVATTING

Bij een meisje van 9 jaar werd chronische recidiverende multifocale osteomyelitis vastgesteld, een zeldzaam ziektebeeld bij kinderen met onbekende etiologie. De diagnose wordt over het algemeen gesteld rond het 12e levensjaar; de ziekte duurt gemiddeld 2,9 jaar, gedurende welke de patiënt exacerbaties en remissies doormaakt. De diagnose wordt per exclusionem gesteld. Als de diagnose eenmaal is gesteld, kan onnodige diagnostiek en therapie worden voorkomen, mede gezien de goede prognose.

In de literatuur vonden wij 178 ziektegeschiedenissen die wij nader onderzochten. Daaruit blijkt dat de gemiddelde leeftijd waarop de diagnose CRMO wordt gesteld, 11,7 jaar is (uitersten: 1-55).²⁻⁴ De ziekteduur is zeer wisselend en varieert van 0,5 tot 15 jaar (gemiddeld 2,9). De vrouw-manverhouding bedraagt 2,6. Bij 159 patiënten werden 576 ossale afwijkingen beschreven, gemiddeld 3,6 (2-10) per patiënt. Van de afwijkingen is 30% gelokaliseerd in de tibia, 11% in de voet, 11% in de wervelkolom, 10% in de fibula, 9% in het femur, 8% in de clavicula en 21% in het overige skelet. Jonge patiënten (van circa 5 jaar) hebben relatief meer ossale afwijkingen dan



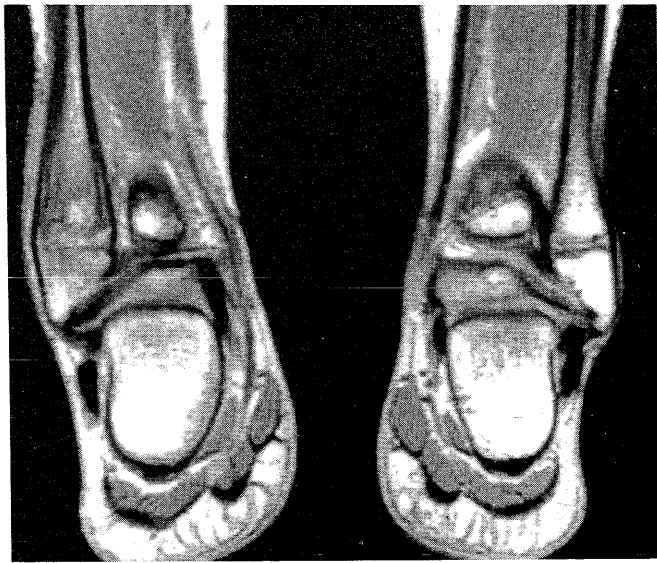
FIGUUR 1. Röntgenfoto (anterior-posterior-opname) van de rechter enkel van patiënt A: er is een osteolytisch defect zichtbaar in het distale gedeelte van de fibula.

Academisch Ziekenhuis St. Radboud, Postbus 9101, 6500 HB Nijmegen.
Afd. Orthopedie: H.W.B.Schreuder, orthopedisch chirurg; prof.dr.R.P.H. Veth, orthopedisch chirurg.

Afd. Pathologische Anatomie: prof.dr.M.Pruszczyński, patholoog.

Afd. Radiodiagnostiek: dr.J.A.M.Lemmens, radiodiagnost.

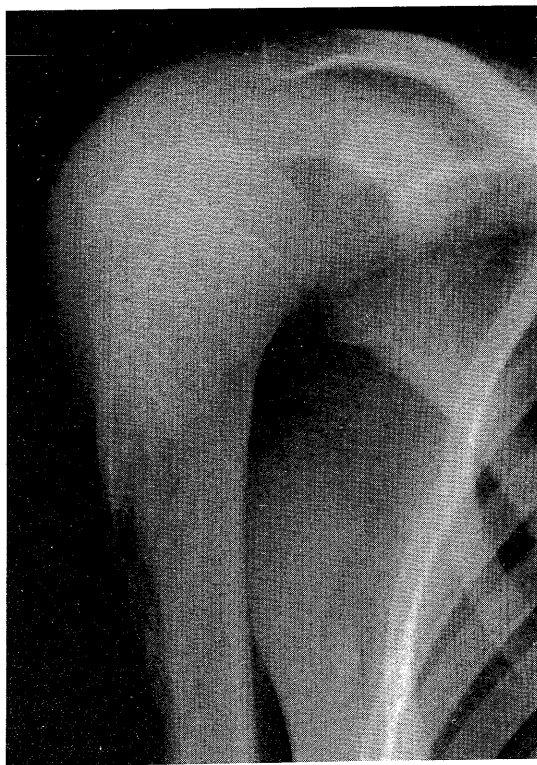
Correspondentie-adres: H.W.B.Schreuder.



FIGUUR 2. Kernspintomogram (T₁-gewogen anterior-posterior-opname) van beide enkels van patiënt A: deze opname laat een circumschripte haard zien met verminderde signaalintensiteit (minder wit) in de distale metafyse van de rechter fibula (links afgebeeld).

oudere.⁵ Bij 16,3% van de patiënten komt een dermatologische afwijking voor: pustulosis palmoplantaris, waarvan de exacerbaties en remissies parallel lopen met die van CRMO.^{3 4 6-9}

Volgens het röntgenologische onderzoek kan men 3 in elkaar overgaande stadia onderscheiden. De acute fase kenmerkt zich door een excentrische, metafysaire, lytische afwijking, meestal gevolgd door een periostale reac-



FIGUUR 3. Röntgenfoto (anterior-posterior-opname) van de rechter proximale humerus: er is een gezwel zichtbaar in de metafyse met reactieve botapposities en periostoplichting.

tie (zie figuur 3), soms met oplichting van het periost; dit geeft een beeld dat lijkt op de met een maligniteit verband houdende driehoek van Codman.^{1 3 5-8 10-17} Enkele maanden later gaat het beeld over in een chronische fase met door osteoclastische activiteit ontstane gedecalificeerde radiolucente lacunaire afwijkingen, met daaromheen gebieden van actief reparatieweefsel die vanwege de metafysaire groei in rijen boven elkaar gelegen zijn.^{3 7 8 12} Indien de ontsteking is uitgeblust op een leeftijd dat het skelet nog niet volwassen is, vindt meestal röntgenologisch waarneembaar herstel van de afwijkingen plaats.^{1 3 7 10 16} Gaat het om een volwassen skelet en zet de ontsteking door, dan kunnen ten gevolge van blijvende verdikkingen, van sclerose of van beschadiging van de epifyse secundaire houdings- en functieafwijkingen ontstaan. Scintigrafisch kunnen afwijkingen worden gezien, die röntgenologisch (nog) niet waarneembaar en zonder symptomen zijn.^{5 6 8-10 11 13 18 19}

De histologische bevindingen in de acute fase betreffen neutrofiële granulocyten in het beenmerg met soms door lymfocyten omgeven kleine abscessen. Er is een verhoogde osteoclastische activiteit met tekenen van botresorptie. In de chronische afwijkingen domineren de lymfocyten boven de plasmacellen, histiocyten en meerkernige reuzencellen, welk beeld past bij een chronische specifieke osteomyelitis. Bij zeer lang bestaande afwijkingen wordt necrotisch bot waargenomen samen met cysteuze lacunes en fibrose in het beenmerg. Gelijktijdig is er een toegenomen osteoblastische activiteit, blijkend uit de opbouw van nieuw bot. Er worden nooit kenmerken van maligne groei gezien.^{2 5 15}

Alle mogelijke laboratoriumbepalingen, onder andere van reumafactoren, antinucleaire factoren en humaan leukocytenantigeen (HLA-)B27, en onderzoek naar (auto-)immuunstoornissen zijn uitgevoerd, zonder dat een correlatie met CRMO werd aangetoond. Nagenoeg alle auteurs maken melding van een verhoogde bezinking (20-80 mm/1e uur), waarvan de hoogte correspondeert met de ernst van de klinische symptomen.^{3 12 18} De serumconcentratie van C-reactieve proteïne is normaal, slechts zelden is er een lichte leukocytose. Antistreptolysinetiters zijn bij ongeveer een kwart van de patiënten verhoogd.

Het klinisch beeld van CRMO lijkt in eerste instantie veel op een door een micro-organisme veroorzaakte 'banale' osteomyelitis. De overeenkomsten zijn koorts, een hoge bezinking, leeftijdsvoorkeur, het voorkomen van een acute en een chronische fase en de metafysaire localisatie in de lange pijpbeenderen. Bij een banale osteomyelitis wordt echter een micro-organisme (*Staphylococcus aureus*) gekweekt, bestaat er een leukocytose en blijft de aandoening tot één localisatie beperkt. Andere ziekten die röntgenologisch op CRMO lijken, zijn neoplasmata, zoals Ewing-sarcoom, osteoblastoom en het osteoïd osteoom; bovendien kunnen leukemie, neuroblastoom, rhabdomyosarcoom en eosinofiel granuloom net als CRMO multifocaal voorkomen. Ziektebeelden die net als CRMO gekenmerkt worden door een uitgebrepte periostale groei, zijn de chronisch scleroserende osteomyelitis van Garré, het syndroom van Caffey-Sil-

verman (juvenile corticale hyperostose) en hyperostosis-hyperfosfatemie.¹⁵

De etiologie van CRMO is onbekend. Mogelijk betreft het een infectie door een micro-organisme met lage virulentie, dat niet isoleerbaar is met behulp van alle gebruikelijke kweekmethoden.^{11 20} De samenhang van CRMO met pustulosis palmoplantaris zou de hypothese ondersteunen dat CRMO een onderdeel is van een non-infectieus ontstekingsproces.¹⁶ Mogelijk spelen veranderingen van de geslachtshormoonhuishouding, gezien het prepuberale begin van CRMO, een rol.

Over het algemeen heeft het geven van antibiotica ook op theoretische gronden geen zin.^{1 3 4 7 11 12 16 21-24} Wel kan men antibiotica overwegen als proefbehandeling, als er onduidelijkheid bestaat over de diagnose.⁶ Incidentele goede resultaten met het gebruik van steroïden zijn beschreven, met name tijdens exacerbaties.^{1 2 4 7 8 16 24} Vooralnog geniet een symptomatische behandeling de voorkeur. Pijnbestrijding en remming van de ontstekingsverschijnselen met een NSAID geven verlichting, zonder dat de duur van de exacerbaties wordt beïnvloed.³

DIAGNOSE

De diagnose CRMO kan men stellen op grond van de volgende 8 criteria:

- chronisch zijn van de aandoening: perioden van meer dan 6 maanden met exacerbaties en remissies;
- multifocale (meer dan 2) metafysaire botafwijkingen;
- typisch röntgenbeeld bestaande uit een radiolucente opheldering omgeven door periostale botapposities en sclerose;
- resistentie tegen antibiotische therapie;
- andere ziekten zijn uitgesloten op grond van histologisch onderzoek;
- er wordt geen specifiek micro-organisme geïsoleerd;
- de patiënt is een kind of een adolescent; en
- verhoogde bezinking zonder afwijkingen bij verder bloedonderzoek.

CONCLUSIE

Ondanks de lange gemiddelde ziekteduur van CRMO en het relatief onvoorspelbare verloop van exacerbaties en remissies is het zelflimiterende karakter zeer typerend; de prognose is daarom over het algemeen goed. CRMO is vooralnog een aparte ziekte-entiteit met een onbekende oorzaak. De diagnose wordt mede per exclusie gesteld. Bekendheid met deze entiteit is belangrijk om onnodige diagnostiek en therapie te voorkomen.

ABSTRACT

Chronic recurrent multifocal osteomyelitis. - In a 9-year-old girl chronic recurrent multifocal osteomyelitis was diagnosed, a rare disease mostly affecting children of which the aetiology remains obscure. It is usually diagnosed around the age of 11 years. The patient suffers from exacerbations and remissions for an average of 2,9 years. Awareness and recognition of the disease is of importance to avoid unnecessary diagnostic procedures and treatment. The prognosis is good.

LITERATUUR

- Giedion A, Holthusen W, Masel LF, Vischer D. Subacute and chronic 'symmetrical' osteomyelitis. *Ann Radiol (Paris)* 1972;15:329-42.
- Björkstén B, Boquist L. Histopathological aspects of chronic recurrent multifocal osteomyelitis. *J Bone Joint Surg (Br)* 1980;3:367-80.
- Jurik AG, Helmig O, Ternowitz T, Moller BN. Chronic recurrent multifocal osteomyelitis: a follow-up study. *J Pediatr Orthop* 1988; 8:49-58.
- Björkstén B, Gustavson KH, Eriksson B, Lindholm A, Nordström S. Chronic recurrent multifocal osteomyelitis and pustulosis palmoplantaris. *J Pediatr* 1978;93:227-31.
- Van Howe RS, Starshak RJ, Chusid MJ. Chronic, recurrent multifocal osteomyelitis. Case report and review of the literature. *Clin Pediatr (Phila)* 1989;28:54-9.
- Carr AJ, Cole WG, Robertson DM, Chow CW. Chronic multifocal osteomyelitis. *J Bone Joint Surg (Br)* 1993;4:582-91.
- Probst FP, Björkstén B, Gustavson KH. Radiological aspect of chronic recurrent multifocal osteomyelitis. *Ann Radiol (Paris)* 1978;21:115-25.
- Paller AS, Pachman L, Rich K, Esterly NB, Gonzalez-Crussi F. Pustulosis palmaris et plantaris: its association with chronic recurrent multifocal osteomyelitis. *J Am Acad Dermatol* 1985;12:927-30.
- Bergdahl K, Björkstén B, Gustavson KH, Lidén S, Probst F. Pustulosis palmoplantaris and its relation to chronic recurrent multifocal osteomyelitis. *Dermatologica* 1979;159:37-45.
- Mortensson W, Edeburn G, Fries M, Nilsson R. Chronic recurrent multifocal osteomyelitis in children. A roentgenologic and scintigraphic investigation. *Acta Radiol* 1988;29:565-70.
- Murray SD, Kehl DK. Chronic recurrent multifocal osteomyelitis. A case report. *J Bone Joint Surg (Am)* 1984;66:1110-2.
- Yu L, Kasser JR, O'Rourke E, Kozakewich H. Chronic recurrent multifocal osteomyelitis. Association with vertebra plana. *J Bone Joint Surg (Am)* 1989;71:105-12.
- Rosenberg ZS, Shankman S, Klein M, Lehman W. Chronic recurrent multifocal osteomyelitis. *AJR* 1988;151:142-4.
- Brown T, Wilkinson RH. Chronic recurrent multifocal osteomyelitis. *Radiology* 1988;166:493-6.
- Case records of the Massachusetts General Hospital. Case 28-1986. *N Engl J Med* 1986;315:178-85.
- King SM, Laxer RM, Manson D, Gold R. Chronic recurrent multifocal osteomyelitis: a noninfectious inflammatory process. *Pediatr Infect Dis J* 1987;6:907-11.
- Willert HG, Enderle A. Multifocal symmetrical chronic osteomyelitis. *Arch Orthop Unfallchir* 1977;89:109-13.
- Gamble JG, Rinsky LA. Chronic recurrent multifocal osteomyelitis: a distinct clinical entity. *J Pediatr Orthop* 1986;6:579-84.
- Cyrlak D, Pais MJ. Chronic recurrent multifocal osteomyelitis. *Skeletal Radiol* 1986;15:32-9.
- Speer DP. Chronic multifocal symmetrical osteomyelitis. *Am J Dis Child* 1984;138:340.
- Godette GA, Murray DP, Gruel CR, Leonard JC. Chronic recurrent multifocal osteomyelitis. *Orthopedics* 1992;15:520-1, 525-6.
- Solheim LF, Paus B, Liverud K, Stoen E. Chronic recurrent multifocal osteomyelitis. A new clinical-radiological syndrome. *Acta Orthop Scand* 1980;51:37-41.
- Rahav G, Sacks TG, Bar-Ziv J. Chronic recurrent multifocal osteomyelitis: report of a case. *Clin Infect Dis* 1992;14:587-8.
- Kozłowski K, Masel J, Harbison S, Yu J. Multifocal chronic osteomyelitis of unknown etiology. *Pediatr Radiol* 1983;13:130-6.

Aanvaard op 25 mei 1994

Bladvulling

Even oppassen!?

Berlijn. - De toelating van dames tot de universiteits-voorzittingen mag niet zonder toestemming van den cultus-minister en den rector plaats hebben.

(Berichten Buitenland. *Ned Tijdschr Geneesk* 1895; 39 II: 342.)