Ziek door te weinig zonlicht: rachitis en osteomalacie

i.m.p.m.j.wauters en r.m.van soesbergen

Dames en Heren,
In de 17e eeuw werd door Sir Francis Glisson een ziektebeeld beschreven waaraan later de namen 'rachitis' en 'osteomalacie' zouden worden verbonden. In de 19e eeuw ontstond in de Engelse grote steden als gevolg van toenemende luchtverontreiniging door steenkoolgebruik, waardoor de ultraviolette straling van de zon werd tegengehouden, een epidemie van rachitis (Engelse ziekte). Na de ontdekking van vitamine D en het heilzame effect van zonlicht en levertraan is de ziekte geleidelijk zeldzamer geworden.[1] De laatste jaren wordt het ziektebeeld echter weer vaker gezien: rachitis bij buitenlandse en strikt veganistisch gevoede kinderen, en osteomalacie bij ouderen in verzorgings- en verpleeghuizen en bij immigranten.[1-5]

Rachitis en osteomalacie hebben een identieke achtergrond, namelijk een gebrek aan mineralisatie van het nieuwgevormde bot (osteoïd). Bij zeer jonge kinderen treedt een vertraagde dentitie op en er doen zich groeistoornissen bij hen voor met bijvoorbeeld ernstige vervorming van de epifysaire schijven. Op de kinderleeftijd, tussen circa 10 en 15 jaar, treedt zwelling van het kraakbeen van de epifysen op met bijvoorbeeld vergroeiing van de pols in de vorm van een champagneglas en verdikkingen van de costosternale overgang (rozenkransfenomeen) met intrekkingen bij de onderste ribben, zogenaamde Harrison-groeven.[6 7]

'Een tekort aan zonlicht' is niet het eerste wat u zult denken als een patiënt uit Azië of Afrika uw spreekkamer binnenkomt. Wanneer de patiënt zich echter moeizaam waggelend voortbeweegt of lijdt aan langer bestaande, moeilijk te duiden (spier)pijnen, zult u de mogelijkheid van een tekort aan zonlicht toch moeten overwegen. Hoewel zonlicht de laatste tijd in een 'ongezond' daglicht is komen te staan vanwege een relatie met maligniteiten van de huid, willen wij aan de hand van drie ziektegeschiedenissen demonstreren dat een tekort aan zonlicht ook tot problemen kan leiden.

Patiënt A is een 12-jarig meisje dat men naar de polikliniek Kinderreumatologie verwees met de vraag: 'Is er sprake van jeugdreuma?'. Sinds twee jaar had zij klachten van pijn in de polsen, knieën en enkels, alsmede spierpijn in de bovenbenen. Hierdoor kon zij moeilijk trappenlopen en lange afstanden lopen. Er was geen sprake van ochtendstijfheid. In de familie kwamen geen reumatische ziekten voor. Patiënte was afkomstig uit Marokko; zij was er de laatste vijf jaar niet meer geweest. Wij zagen een gezond ogend, gesluierd meisje, dat werd vergezeld door haar vader. Algemeen lichamelijk onderzoek bracht geen afwijkingen aan het licht. Bij het gewrichtsonderzoek vond men een geringe zwelling van de rechter pols met een verbreding net proximaal van het gewricht en duidelijke functiebeperking, geringe ontstekingsverschijnselen aan de knieën en de enkels en diffuse zwelling van de voeten. Patiënte kwam moeilijk uit een stoel overeind en had een waggelend looppatroon.

Bij bloedonderzoek waren de BSE, het hemogram, de lever-, nier- en schildklierfunctie en het eiwitspectrum zonder afwijkingen. IgM-reumafactor en antinucleaire factor (ANF) waren niet aantoonbaar. Opvallend was de extreem verhoogde activiteit van alkalische fosfatase in het serum met een waarde van 1130 U/l (normaal op deze leeftijd: 200-250). De serumcalciumconcentratie was normaal: 2,43 mmol/l bij een albuminewaarde van 42 g/l, en de serumfosfaatconcentratie was verlaagd: 0,43 mmol/l. De calciumexcretie in de urine was extreem laag: 0,25 mmol/l, terwijl de hydroxyproline-excretie verhoogd was met 85 mmol/l. De concentratie van parathormoon was sterk verhoogd: 45 pmol/l (normaal: 1-7), en de hoeveelheid 25-hydroxyvitamine D was zeer klein: < 5 nmol/l (normaal: 30-100 in het zomerseizoen, 20-70 in het winterseizoen).

Bij röntgenonderzoek werden versmalde gewrichtsspleten gezien in de heup- en de kniegewrichten. In de distale femur- en de proximale tibia-uiteinden werden Looser-zones gezien (transversale fractuurachtige ophelderingen). Er waren erosieve veranderingen zichtbaar aan beide calcanei. Aan de polsen zag men een hogere skeletleeftijd dan de kalenderleeftijd en verminderde mineralisatie distaal met verbreding, het al genoemde champagneglasfenomeen. Een botbiopsie werd niet verricht omdat patiënte nog dezelfde week met haar familie voor langere tijd naar Marokko zou gaan.

Op grond van de spierzwakte, de verbrede polsen, de verhoogde alkalischefosfatasewaarde, de verlaagde serumconcentratie van vitamine D en de verhoogde parathormoonspiegel, gecombineerd met klassieke röntgenologische afwijkingen, werd de diagnose 'rachitis met secundaire hyperparathyreoïdie' gesteld. De belangrijkste oorzaken van het ontstaan van deze ziekte waren de kleed- en leefgewoonten van patiënte. Vanwege haar

Slotervaart Ziekenhuis, afd. Reumatologie en Auto-immuunziekten, Louwesweg 6, 1066 EC Amsterdam.
Mw.I.M.P.M.J.Wauters, assistent-geneeskundige (thans: Academisch Ziekenhuis Vrije Universiteit, afd. Interne Geneeskunde, Amsterdam); mw.dr.R.M.van Soesbergen, reumatoloog.
Correspondentieadres: mw.dr.R.M.van Soesbergen.

geloof (islam) was zij zeer dik gekleed; alleen haar gezicht en handen waren onbedekt. Tevens mocht zij niet buiten spelen. De expositie aan zonlicht was dus zeer gering. In het dieet ontbraken vitamine-D-bevattende producten. De oorzaak van de ziekte werd aan de patiënte en haar vader uitgelegd. De behandeling bestond uit het geven van adviezen en uit suppletie met vitamine D en calcium.

Na de zomervakantie kwam patiënte opgewekt en normaal lopend de spreekkamer binnen. Zij mocht voortaan van haar vader buiten spelen. De spier- en gewrichtsklachten waren sterk verminderd en verdwenen in de daaropvolgende maanden. De serumactiviteit van alkalische fosfatase daalde uiteindelijk naar 221 U/l, voor haar leeftijd een normale waarde; de parathormoonspiegel daalde naar 16 pmol/l, hetgeen nog een verhoogde waarde is. De spiegel van 25-hydroxyvitamine D steeg naar 52 nmol/l.

Patiënt B was een 47-jarige man van Hindoestaanse afkomst die sinds twintig jaar in Nederland verbleef. Op de kinderleeftijd maakte hij een meningo-encefalitis door, waarna hij in verband met secundaire epilepsie chronisch met anti-epileptica werd behandeld. Acht en negen jaar geleden werd hij opgenomen in verband met een alcoholische pancreatitis. Zeven jaar geleden viel hij als gevolg van een epileptisch insult; hij kreeg daarbij een acetabulumfractuur, waarop hij werd opgenomen. Na ontslag uit het ziekenhuis kwam patiënt opnieuw ten val met als gevolg een femurfractuur, maar hij weigerde opname. Sindsdien verbleef hij binnenshuis gedurende 6 jaar, verzorgd door vrienden en door zijn maatschappelijk werkster, die hem uiteindelijk meenam naar haar eigen reumatoloog.

Patiënt klaagde over pijn ter hoogte van de thorax en het bekken, over proximale spierzwakte en moeite met lopen. Al deze klachten waren sinds enige jaren progressief. Zijn dieet was zeer eenzijdig geweest; bovendien verdroeg hij alleen zure melkproducten. Hij rookte 15 sigaretten per dag en dronk 4-6 eenheden alcohol per dag.

Bij lichamelijk onderzoek zagen wij een kleine, cachectische Hindoestaanse man met een lengte van 1,60 m en een gewicht van 37,5 kg. Hij had een versterkte thoracale kyfose en een verstreken lumbale lordose. De heupfunctie was zeer beperkt. Er was een uitgesproken spierzwakte in de heupgordel. Staan en lopen waren patiënt onmogelijk.

Bloedonderzoek liet een BSE van 27 mm in het 1e uur en een hemoglobineconcentratie van 8,2 mmol/l zien. De serumcreatininewaarde was 56 μmol/l. De leverenzymen hadden geen afwijkende uitslag. De serumcalciumconcentratie was sterk verlaagd: 1,51 mmol/l bij een albuminewaarde van 42 g/l. De uitslagen van serumfosfaat en -magnesium waren niet afwijkend, maar de activiteit van alkalische fosfatase was sterk verhoogd: 947 U/l (referentie: 34-105). De activiteit van γ-glutamyltranspeptidase was met 32 U/l een spoor te hoog (referentie: 6-25). De serumcreatinekinaseactiviteit was niet verhoogd. Patiënt had een vitamine-D-deficiëntie: de concentratie van 25-hydroxyvitamine D was < 10 nmol/l met een secundaire hyperparathyreoïdie: de parathormoonconcentratie bedroeg 31 pmol/l.

Aanvullend röntgenonderzoek toonde een opvallende osteopenie, Looser-zones in beide femora (figuur 1) en in het bekken en tekenen van subperiostale botresorptie aan de handen als teken van secundaire hyperparathyreoïdie. Botdensitometrie liet een zeer sterk verlaagd botmineraalgehalte zien: lumbale wervelkolom: 0,45 g/cm^2 (normaalwaarde voor mannen in de leeftijd 40-50 jaar: 1,09 (SD: 0,12)); femurhals: 0,40 g/cm^2 (0,93 (0,11)). Figuur 2 toont de kenmerkende histologische afwijkingen bij osteomalacie. Vóór de biopsie had de patiënt lege artis tetracycline per os gekregen; dit antibioticum wordt in het bot ingebouwd op de plaats van actieve mineralisatie. Desondanks waren in de coupes geen fluorescerende lijnen zichtbaar, hetgeen erop wees dat een mineralisatiefront geheel ontbrak. Aanvullend onderzoek gaf aan dat patiënt leed aan een exo- en endocriene pancreasinsufficiëntie en aan lactose-intolerantie. Op basis van het botbiopt, de verlaagde vitamine-D-spiegel en de verhoogde parathormoonconcentratie, benevens de voor osteomalacie klassieke radiologische afwijkingen werd de diagnose 'osteomalacie' gesteld. Deze ziektegeschiedenis is in die zin uitzonderlijk dat bijna alle risicofactoren voor osteomalacie erin voorkomen: een gepigmenteerde huid in combinatie met het ontbreken van expositie aan zonlicht, deficiënte voeding wat betreft calcium en vitamine D, vetmalabsorptie door pancreasinsufficiëntie (vitamine D is een in vet oplosbare vitamine), en langdurig gebruik van anticonvulsiva (die hebben osteomalacie als bijwerking). De behandeling bestond uit vitamine-D- en calciumsuppletie, naast suppletie van insuline en pancreasenzymen. Na klinische revalidatie verliet patiënt lopend het ziekenhuis. Hij heeft zich echter nadien wederom onttrokken aan medische begeleiding.

Patiënt C is een 34-jarige Nederlandse vrouw. Zij bezocht de polikliniek Reumatologie met gewrichtszwellingen en pijnen aan de vingergewrichten, de metatarsofalangeale gewrichten, de knieën en de enkels. Sinds haar 20e jaar was zij bekend wegens psoriasis, waarvoor zij geen medicatie gebruikte. Zij had last van ochtendstijfheid, die een paar uur duurde. Zij had grote moeite met de verzorging van haar kinderen van acht maanden en drie jaar. Het huishouden deed zij zelf. Trappenlopen naar driehoog lukte nog aardig. Bij diep zuchten gaf zij pijn aan op de borstkas en in de wervelkolom. In haar familie kwam psoriasis voor. Zij was gehuwd met een Egyptische man.

Bij lichamelijk onderzoek zagen wij een zwaar gesluierde (alleen haar ogen waren onbedekt), bleke vrouw. De huid en de teennagels vertoonden psoriasiforme afwijkingen. De enkels en de distale interfalangeale gewrichten vertoonden respectievelijk duidelijke en lichte ontstekingsverschijnselen. De sacro-iliacale gewrichten en de ribbenbogen waren drukpijnlijk. De functie van de wervelkolom was normaal.

Het laboratoriumonderzoek leverde de volgende waarden op: BSE: 26 mm in het 1e uur; hemogram: geen

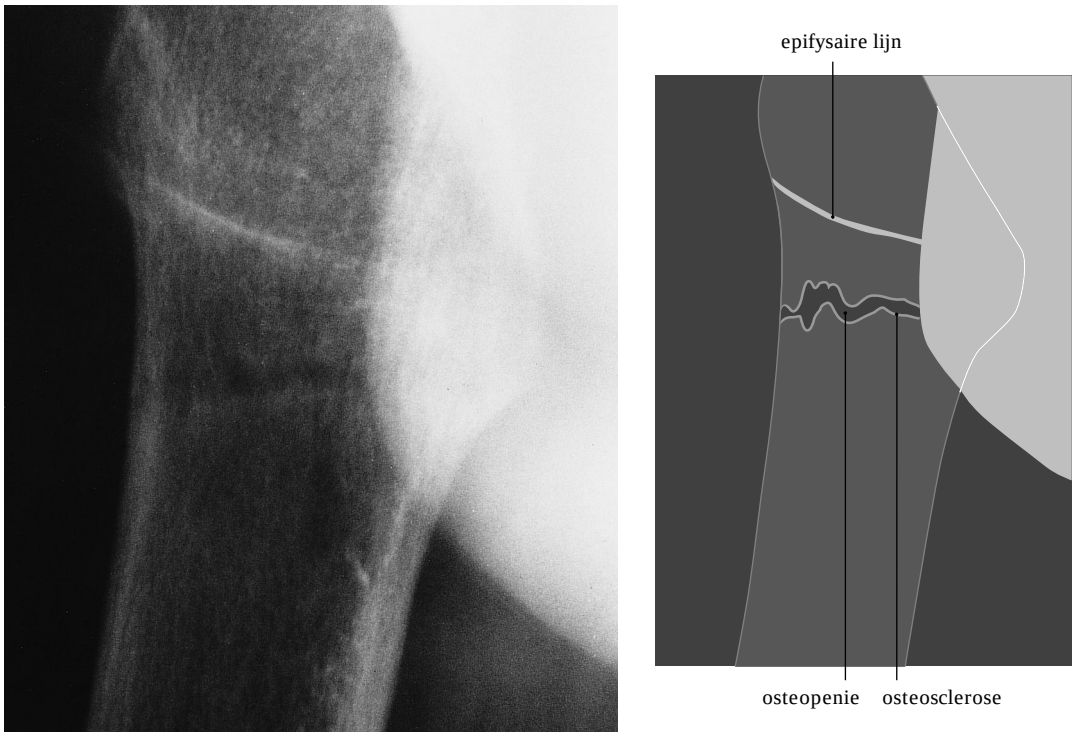

figuur 1. Röntgenfoto van het femur van patiënt B: Looser-zone, gekenmerkt door een transversaal ontkalkt gebied (osteoïd met weinig kalk (osteopenie)) begrensd door een verkalkte reparatieve zone (osteosclerose).

afwijkingen; serumcreatinine: 65 μmol/l; alkalische fosfatase: 111 U/l; serumcalcium: 2,53 mmol/l bij een albuminewaarde van 40 g/l. ANF en IgM-reumafactor waren niet aantoonbaar. De concentratie 25-hydroxyvitamine D was sterk verlaagd: < 5 nmol/l, en de parathormoonspiegel was sterk verhoogd: 25 pmol/l.

Bij röntgenonderzoek werd aan het linker heupgewricht gewrichtsspleetversmalling gezien en er was lichte sclerosering van het linker sacro-iliacale gewricht. Er was geen opvallende kalkarmoede en men zag geen subperiostale botresorptie of Looser-zones. De botdichtheid was normaal in de lumbale wervelkolom en verlaagd in de heup met 0,61 g/cm^2, hetgeen overeenkomt met een T-score van –2 × SD. Deze Nederlandse vrouw, die gesluierd door het leven ging, had naast arthritis psoriatica ook hypovitaminose D met secundaire hyperparathyreoïdie. De behandeling van de vitamine-D-deficiëntie bestond uit adviezen ten aanzien van voeding en zonlicht en uit tijdelijke suppletie van calcium en vitamine D. Bij controle op de polikliniek na 3 maanden waren de pijnen ter hoogte van de thorax, de wervelkolom en de heupen verdwenen.

Bij onze patiënten ontstond rachitis respectievelijk osteomalacie door vitamine-D-gebrek en verminderde opname van calcium. Oorzaken waaraan men moet denken zijn voedingsgewoonten en verminderde expositie aan zonlicht. Andere oorzaken van osteomalacie zijn in alle redelijkheid uitgesloten bij een normale nier- en leverfunctie en in afwezigheid van gastro-intestinale ziekten. Bij patiënt B werd naast verminderde blootstelling aan zonlicht nog een groot aantal andere risicofactoren vastgesteld: malabsorptie van vitamine D door exocriene pancreasinsufficiëntie, onvoldoende calciuminname door intolerantie met betrekking tot melkproducten en afname van actieve vitamine D door gebruik van antiepileptica en door een vitamine-D-arme voeding.[8]

Osteomalacie en rachitis vormen een en hetzelfde ziektebeeld waarbij de nieuwgevormde botmatrix, het osteoïd, onvoldoende of niet gemineraliseerd wordt. Centraal in de pathogenese staat een vitamine-D-gebrek.[1] In normale omstandigheden wordt in onze fysiologische vitamine-D-behoefte voorzien door blootstelling van de huid aan zonlicht en opname van vitamine D via de voeding. Naarmate de huid meer gepigmenteerd is, is er relatief meer expositie aan zonlicht nodig voor dezelfde endogene vitamine-D-productie. Bij voldoende blootstelling aan zonlicht is de bijdrage van vitamine D uit de voeding onbelangrijk. Op de Nederlandse breedtegraad varieert de vitamine-D-status met de seizoenen, waarbij in de winter de vitamine-D-spiegel het laagst is.[9] De parathormoonspiegel toont een omgekeerde seizoensvariatie.[10] Risicogroepen voor verminderde expositie aan zonlicht zijn bewoners van verzorgings- en verpleeghuizen en migranten die op grond van religieuze overwegingen hun lichaam (bijna) volledig bedekken.

De omvang van het probleem is eerder gebleken uit onderzoek onder Aziatische immigranten in Groot-Brittannië.[5 11 12] In 1982 en 1985 beschreven respectievelijk Schulpen en Blom et al. het opnieuw vóórkomen van

rachitis en osteomalacie in Nederland.[13 14] Vitamine-D-gebrek bij ouderen is goed te corrigeren met vitamine-D-toediening, waarbij de parathormoonspiegel daalt.[15] Bij een groot dubbelblind onderzoek bleek echter dat de incidentie van heupfracturen niet afnam met vitamine-D-suppletie.[16]

In verschillende onderzoeken wordt de prevalentie van hypovitaminose D in geselecteerde patiëntenpopulaties met een toegenomen kans op vitamine-D-gebrek, zoals bewoners van verzorgings- en verpleeghuizen en patiënten met reumatoïde artritis, geschat op 60-80%.[15 17] Het probleem van het vitamine-D-tekort is misschien nog veel groter, zoals in een ander onderzoek werd beschreven: bij 57% van 290 patiënten die waren opgenomen op een afdeling Interne Geneeskunde werden verlaagde 25-hydroxyvitamine-D-spiegels vastgesteld.[18]

De belangrijkste symptomen van osteomalacie zijn diffuse bot- en spierpijnen en proximale spierzwakte, waardoor patiënten moeite hebben met opstaan uit een stoel en waardoor zij een waggelgang vertonen. Voor het opsporen van osteomalacie kan de anamnese van groot belang zijn: men vrage naar het land van herkomst, naar kleed- en leefgewoonten in relatie tot blootstelling aan zonlicht en naar de samenstelling van de voeding. Tevens vraagt men naar pijn in de heupen of de bovenbenen en naar moeite met overeind komen.[19]

De laboratoriumuitslagen zijn helaas niet specifiek; een lage serumcalcium- en een verhoogde alkalischefosfatasewaarde bij een normale activiteit van γ-glutamyltranspeptidase, een verlaagde 25-hydroxyvitamine-D-spiegel en een verhoogde waarde van parathormoon steunen de diagnose.

Bij radiologisch onderzoek ziet men osteopenie en in ernstige gevallen worden pseudo-fracturen of Looser-zones gezien. Op de handfoto's zijn ten teken van secundaire hyperparathyreoïdie subperiostale ophelderingen zichtbaar. Het sluitstuk van de diagnose (de gouden standaard) vormt weliswaar het transiliacale botbiopt na tetracyclinelabeling, maar om logistieke redenen wordt deze laatste stap vaak niet uitgevoerd.

Preventie van osteomalacie bestaat uit voldoende blootstelling aan zonlicht (ultraviolet-B-licht (UVB)). UVB-straling gedurende enige minuten per dag had een sterk positief effect op de vitamine-D-status van

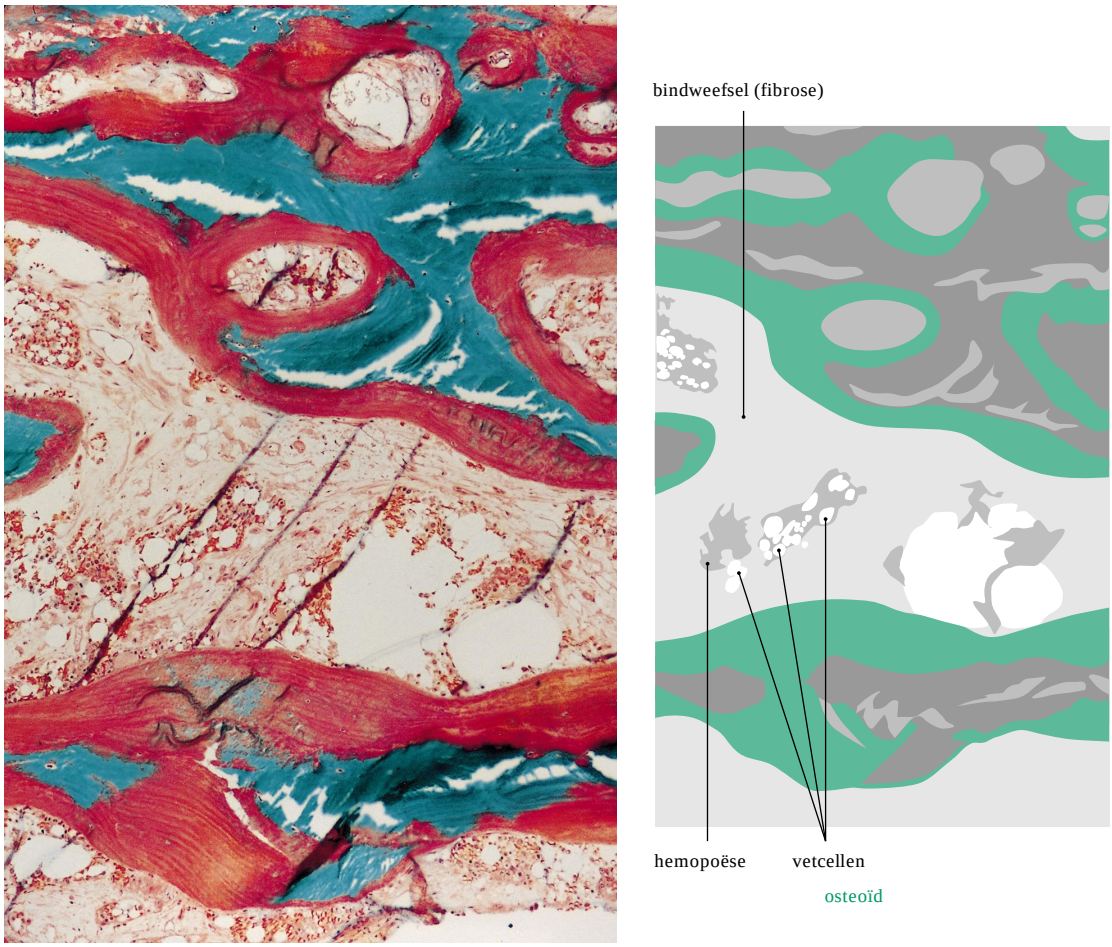

figuur 2. Transiliacaal botbiopt van patiënt B, waarin zichtbaar excessieve accumulatie van osteoïd met verbreding van de osteoïdzomen langs het trabeculaire bot en fibrose in de mergholte. Dit beeld is karakteristiek voor actieve osteomalacie (coupe van niet-ontkalkt bot, ingebed in plastic; Goldner-trichroomkleuring, 8 maal vergroot).

Minimale dagelijks aanbevolen hoeveelheid vitamine D volgens de Voedingsraad,[21 22] naar leeftijd

	dosering in µg (IU)
zuigeling* tot 7 jaar	10-15 (400-600)
7-19 jaar	2,5-5 (100-200)
20-50 jaar	0-2,5 (0-100)
51-65 jaar	2,5-5 (100-200)
> 65 jaar	2,5-5 (100-200)
> 75 jaar in combinatie met weinig blootstelling aan ultraviolet licht	7,5-10 (300-400)
zwangeren	10-12,5 (400-500)
lacterenden	10-12,5 (400-500)

*Te vroeg geborenen hebben, gezien hun grote groeisnelheid, een grotere behoefte aan vitamine D: 7,5 µg/kg/dag ten opzichte van de aterm geborene (2-3 µg/kg/dag).

verpleeghuisbewoners.[20] Wanneer men, zoals onze patiënten, weinig of in het geheel niet aan zonlicht wordt blootgesteld, is het nauwelijks mogelijk dit tekort via de reguliere voeding aan te vullen; ter illustratie: margarine bevat 7,5 µg vitamine D/100 g en 1 haring (als voorbeeld van vette vis) bevat 18-20 µg vitamine D. In deze omstandigheden is vitaminesuppletie geïndiceerd. Een overzicht van de minimale dagelijkse vitamine-D-behoefte wordt gegeven in de tabel.[21 22]

Dames en Heren, te veel zonlicht is ongezond, maar te weinig zonlicht zeker ook. Dit geldt met name voor mensen met een gepigmenteerde huid; als dezen hun huid bovendien bijna volledig bedekken, kan zich bij hen een vitamine-D-gebrek ontwikkelen, soms met klinisch manifeste osteomalacie of rachitis. Nu de samenstelling van de Nederlandse bevolking gedurende de laatste decennia ingrijpend veranderd is (toename van het aantal allochtonen en toename van het aantal bejaarden die binnenshuis verblijven), mogen wij veronderstellen dat osteomalacie en rachitis vaker voorkomen. Indien uw patiënt klaagt over diffuse (bot- en spier)pijnen en proximale spierzwakte, vraag dan ook naar expositie aan zonlicht en naar het dieet. Op grond van het al dan niet aanwezig zijn van een positieve anamnese kan vervolgens aanvullende diagnostiek worden verricht. Als de diagnose eenmaal is gesteld, is de therapie relatief eenvoudig en zeer effectief.

abstract

Ill from lack of sunlight: rickets and osteomalacia. – In three patients, a 12-year-old Muslim Moroccan girl with polyarthralgia and a wobbling gait, a 47-year-old emaciated Hindustani man with muscle weakness and on antiepileptic drugs, and a heavily-veiled native Dutch woman aged 34 years with polyarthralgia and psoriasis, clinical, laboratory and radiologic examination led to the diagnoses of rickets (the first patient) and of osteomalacia (the other two). They recovered after calcium and vitamin D suppletion. After the discovery of vitamin D and the beneficial effects of sunlight and cod liver oil rickets and osteomalacia became rare. Recently these diseases have to be considered more often again because of changes in the composition of the Dutch population: more immigrants and (institutionalized) elderly who are prone to develop a vitamin D deficiency. Dietary and clothing habits should be investigated when a patient complains about diffuse (bone) pains. In case of minimal exposure to sunlight and a diet low in vitamin D the symptoms may be explained easily by a vitamin D deficiency. Once hypovitaminosis D is diagnosed, the therapy is simple and effective.

literatuur

1 Juttmann JR, Lockefeer JHM, redacteuren. Metabole botziekten. Utrecht: Bunge; 1988.
2 McKenna MJ. Differences in vitamin D status between countries in young adults and the elderly. Am J Med 1992;93:69-77.
3 Campbell GA. Osteomalacia: diagnosis and management. Br J Hosp Med 1990;44:332-3, 336-8.
4 Gloth 3rd FM, Gundberg CM, Hollis BW, Haddad jr JG, Tobin JD. Vitamin D deficiency in homebound elderly persons. JAMA 1995;274:1683-6.
5 Wandel M. Nutrition-related diseases and dietary change among Third World immigrants in northern Europe. Nutr Health 1993;9:117-33.
6 Klein GL. Nutritional rickets and osteomalacia. Primer on the metabolic bone diseases and disorders of mineral metabolism. 2nd ed. Philadelphia: Lippincott-Raven; 1993. p. 264-8.
7 Snapper I, Kahn AI. Metabolic diseases in bedside medicine. 2nd ed. New York: Grune & Stratton; 1967. p. 540-89.
8 Eastwood JB, Philips MH, De Wardener HE. Effect of vitamin D (colecalciferol) in anticonvulsant therapy. Metab Bone Dis Relat Res 1980;2:83-6.
9 Ooms ME, Lips P, Roos JC, Vijgh WJF van der, Popp-Snijders C, Bezemer PD, et al. Vitamin D status and sex hormone binding globulin: determinants of bone turnover and bone mineral density in elderly women. J Bone Miner Res 1995;10:1177-84.
10 Lips P, Hackeng WHC, Jongen MJM, Ginkel FC van, Netelenbos JC. Seasonal variation in serum concentrations of parathyroid hormone in elderly people. J Clin Endocrinol Metab 1983;57:204-6.
11 Hunt SP, O'Riordan JLH, Windo J, Truswell AS. Vitamin D status in different subgroups of British Asians. Br Med J 1976;ii:1351-4.
12 Finch PJ, Ang L, Eastwood JB, Maxwell JD. Clinical and histological spectrum of osteomalacia among Asians in south London. Q J Med 1992;83:439-48.
13 Schulpen TWJ. Opnieuw rachitis in Nederland. Ned Tijdschr Geneeskd 1982;126:610-3.
14 Blom HJ, Lückers AEG, Netelenbos JC. Te weinig in de zon. Ned Tijdschr Geneeskd 1985;129:97-9.
15 Lips P, Wiersinga A, Ginkel FC van, Jongen MJM, Netelenbos JC, Hackeng WHL, et al. The effect of vitamin D supplementation on vitamin D status and parathyroid function in elderly subjects. J Clin Endocrinol Metab 1988;67:644-50.
16 Lips P, Graafmans WC, Ooms ME, Bezemer PD, Bouter LM. Vitamin D supplementation and fracture incidence in elderly persons. A randomized, placebo-controlled clinical trial. Ann Intern Med 1996;124:400-6.
17 Soesbergen RM van, Lips P, Ende A van den, Korst JK van der. Bone metabolism in rheumatoid arthritis compared with postmenopausal osteoporosis. Ann Rheum Dis 1986;45:149-55.
18 Thomas MK, Lloyd-Jones DM, Thadhani RI, Shaw AC, Deraska DJ, Kitch BT, et al. Hypovitaminosis D in medical inpatients. N Engl J Med 1998;338:777-83.
19 Peach H, Compston JE, Vedi S. Value of the history in diagnosis of histological osteomalacia among Asians presenting to the NHS. Lancet 1983;ii:1347-9.
20 Chel VG, Ooms ME, Popp-Snijders C, Pavel S, Schothorst AA, Meulemans CC, et al. Ultraviolet irradiation corrects vitamin D deficiency and suppresses secondary hyperparathyroidism in the elderly. J Bone Miner Res 1998;13:1238-42.
21 Voedingsraad. Nederlandse voedingsnormen 1989. 's-Gravenhage: Voorlichtingsbureau voor de Voeding; 1992.
22 Voedingsraad. Voeding voor de oudere mens. 's-Gravenhage: Voorlichtingsbureau voor de Voeding; 1995.

Aanvaard op 25 januari 1999