Met het oog op de stembanden; huisarts en heesheid

J.A.MAZEL, N.W.DRIJBER, S.FLIKWEERT EN M.E.VAN ZANTEN

Dames en Heren,
In deze les bespreken wij 4 patiënten die wegens heesheid hun huisarts consulteerden en om verschillende redenen naar een kno-arts werden verwezen. Bij heesheid zijn – zoals zo vaak in de geneeskunde – een goede anamnese en een goed onderzoek van groot belang. Een belangrijk deel van dit onderzoek is de indirecte laryngoscopie. Bij navraag bij een aantal collega's merkten wij dat zij de techniek van de indirecte laryngoscopie (beter bekend als het stembandspiegelen) niet of niet meer beheersen en daarom handelen conform het tijdens de studie of opleiding tot huisarts geleerde: iemand met een langer dan 3 weken (volgens anderen: 4-6 weken) bestaande heesheid moet worden verwezen,[1 2] een advies dat nog steeds van kracht is. Zelf nader onderzoek doen naar de heesheid met behulp van indirecte laryngoscopie zou bovendien ook niet nodig zijn omdat de wetenschappelijke waarde ervan niet vaststaat en het nalaten ervan geen verandering in het beleid zou brengen. Het lijkt er dus op dat dit onderzoek uit de huisartspraktijk dreigt te verdwijnen. Aan de hand van de 4 ziektegeschiedenissen gaan wij nader in op de klacht 'heesheid', de anamnese en het onderzoek, en houden wij een pleidooi voor het blijven uitvoeren van de indirecte laryngoscopie door de huisarts.

Patiënt A is een 53-jarige man. Tijdens een huisbezoek van de huisarts aan zijn vrouw attendeert zij de huisarts op de al langer dan een half jaar bestaande heesheid van haar man. De huisarts schrijft hem onder de waarschijnlijkheidsdiagnose 'chronische laryngitis' doxycycline voor, hoewel hij op grond van de anamnese (lang bestaande heesheid, het roken van een pakje sigaretten per dag en het nuttigen van 4-6 eenheden alcohol per dag) een maligniteit dient uit te sluiten. Hij wil echter thans in verband met de ziekte van de echtgenote enig uitstel van mogelijke onrust. Hij verzoekt patiënt om over een week op het spreekuur te komen.

Tijdens het spreekuurconsult stelt de huisarts vast dat er inderdaad een dysfonie is en hij verwijst patiënt zonder nader onderzoek naar de kno-arts. Deze vindt bij indirecte laryngoscopie een onregelmatige afwijking op de rechter stemband – een beeld zoals in figuur 1. In een biopt vindt de patholoog een plaveiselcelcarcinoom en er volgt een verwijzing naar een academisch centrum. Patiënt wordt behandeld met radiotherapie, waarop complete remissie ontstaat. Na enkele maanden postoperatieve logopedische begeleiding heeft patiënt een redelijke stemkwaliteit.

Zie ook het artikel op bl. 998.

Patiënt B, een meisje van 8 jaar, wordt door de schoolarts verwezen naar de huisarts omdat het de leerkracht op school is opgevallen dat zij al een paar maanden met een hese stem spreekt. De huisarts vraagt naar het gedrag van het meisje en de moeder vertelt dat het een druk kind is dat graag een grote keel opzet om haar wensen duidelijk te maken. De huisarts ziet bij indirecte laryngoscopie op beide stembanden kleine verdikkingen en stelt stembandknobbeltjes als verklaring voor de dysfonie vast (figuur 2). Hij adviseert de moeder om te proberen het geforceerde stemgebruik van haar dochter gedurende enkele weken te beperken. De moeder wil echter ook een verwijzing naar een logopedist, welk verzoek wordt gehonoreerd. Een half jaar later vertelt de moeder tijdens een controle van haar bloeddruk dat haar dochtertje nog steeds een hese stem heeft. De huisarts adviseert haar voorlopig af te wachten in de wetenschap dat stembandknobbeltjes bij kinderen meestal na het 11e-13e levensjaar spontaan verdwijnen.

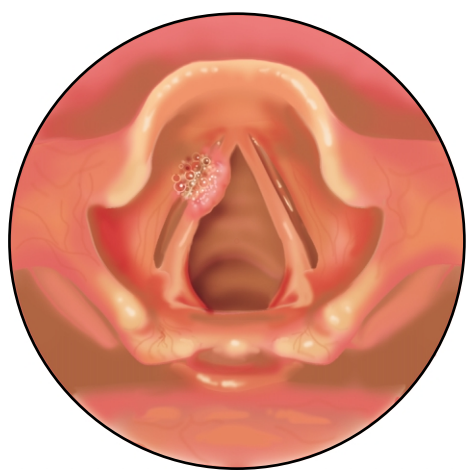

FIGUUR 1. Beeld van plaveiselcelcarcinoom van de stemband bij indirecte laryngoscopie.

Dr.J.A.Mazel en N.W.Drijber, huisartsen, Borne; S.Flikweert, huisarts, Nijkerk.
Twenteborg Ziekenhuis, afd. Keel-, Neus- en Oorheelkunde, Almelo.
M.E.van Zanten, keel-, neus- en oorarts.
Correspondentieadres: dr.J.A.Mazel, Prins Bernhardlaan 43, 7622 BE Borne (mazelbor@knmg.nl).

FIGUUR 2. Beeld van stembandknobbeltjes bij indirecte laryngoscopie.

Patiënt C is een vrouw van 37 jaar. Zij bezoekt haar huisarts frequent met diverse, meestal niet ernstige, klachten. Vier weken geleden heeft zij wegens plotseling ontstane afonie het spreekuur bezocht. Zij is niet ziek geweest en ook niet verkouden. De stem is soms een hele dag weg, maar er zijn ook dagen zonder afonie. Eigen medicatie – zuigtabletten, gorgelen – heeft geen verbetering gebracht. Zij rookt niet en gebruikt slechts zelden alcohol. Tijdens dat eerste consult is de afonie afwezig. De huisarts vindt bij inspectie van de keel geen afwijkingen. De indirecte laryngoscopie lukt goed en de stembanden zien er normaal uit en bewegen fraai – het beeld is zoals in figuur 3.

Patiënte komt nu terug omdat de wisselende afonie onveranderd aanwezig is. Het onderzoek wordt herhaald en brengt wederom geen afwijkingen aan het licht. De huisarts zegt tegen patiënte dat het verlies van haar stem waarschijnlijk door spanningen komt en stelt voor hierover op een nader tijdstip nog eens te praten. Het lukt de huisarts echter niet haar van deze diagnose te overtuigen, want zij verzoekt om een verwijzing naar de kno-arts. Twee weken na het bezoek aan de kno-arts en nog voordat de huisarts bericht van diens bevindingen heeft gekregen, verschijnt patiënte verontwaardigd bij haar huisarts. De kno-arts had bij de eerste blik in haar keel al vastgesteld dat het hier om een 'nerveuze keel' ging. Zij vraagt zich af hoe het toch kan dat haar huisarts dat niet direct had gezien? De behandeling van de kno-arts bestaat uit een speciaal voor haar samengesteld drankje, waarmee de klachten enkele weken later zijn verdwenen.

Patiënt D, een 67-jarige man, verschijnt op het spreekuur van de kno-arts met de volgende verwijsbrief van de huisarts in opleiding: 'Graag uw onderzoek bij de heer D die al enige weken schor is. Er zijn behoudens hoesten geen verdere klachten. Blanco voorgeschiedenis en geen medicatiegebruik. Vraagstelling: zijn er bij laryngoscopie aanwijzingen voor (long)pathologie?' De kno-arts vindt bij deze duidelijk hese man bij indirecte laryngoscopie een stilstaande stemband links en verwijst hem naar de longarts. Uit de anamnese blijkt dat patiënt een stevige roker is die al lange tijd hoest en hees is. De longarts vindt bij fysisch-diagnostisch onderzoek longemfyseem en na röntgen-, CT- en longfunctieonderzoek en bronchoscopie stelt hij de diagnose 'plaveiselcelcarcinoom van de onderkwab van de linker long'. Er is tevens een pathologisch vergrote lymfeklier in het aortopulmonale venster met als gevolg een N.-recurrensparalyse die voor de verschijnselen zorgt. Patiënt wordt voor verdere behandeling (inductiechemotherapie, gevolgd door bestraling) naar een academisch centrum verwezen.

In een land als het onze, met een hoge incidentie van virale infecties van de bovenste luchtwegen, zijn de meeste inwoners vertrouwd met kortdurende heesheid (dysfonie) en zij zullen hiervoor dan ook slechts zelden medische hulp inroepen. Als de heesheid echter langer blijft bestaan of als de patiënt de stem kwijt is (afonie),

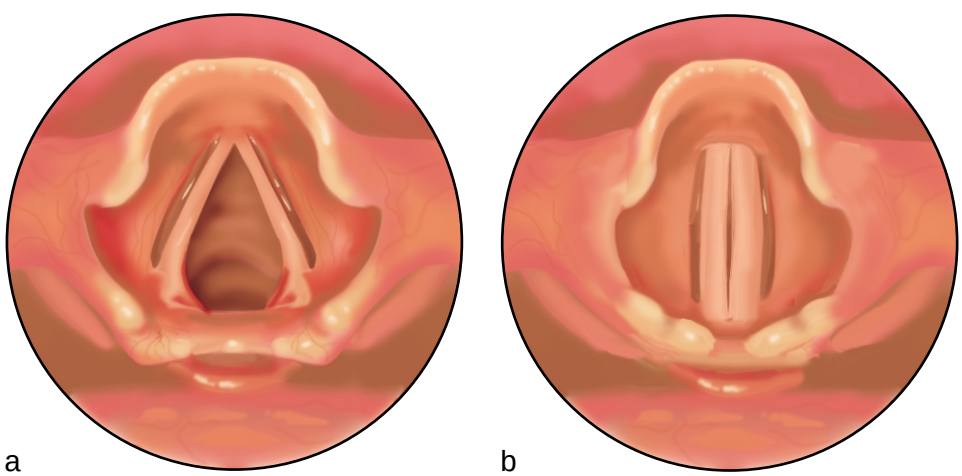

FIGUUR 3. Normale stembanden bij indirecte laryngoscopie (a); bij foneren (b).

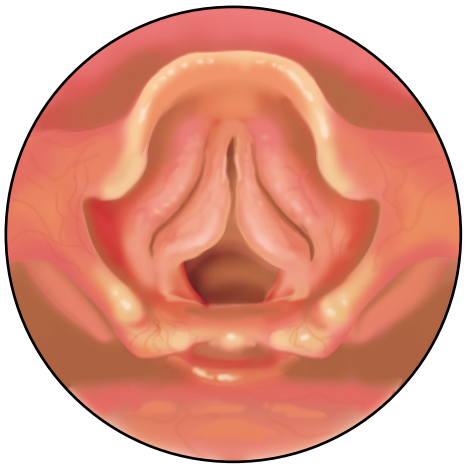

FIGUUR 4. Beeld van Reinke-oedeem bij indirecte laryngoscopie.

zal deze meestal wel een afspraak met de huisarts maken. Soms spreekt de patiënt niet van heesheid, maar van 'last van de keel', een abnormaal stemgeluid of het gevoel een prop in de keel te hebben (globusgevoel). Het gaat om de codes R23 en R21 van de 'International classification of primary care' (ICPC). Uit registratie van episodegegevens in de huisartspraktijk blijkt dat het aantal contactredenen voor een consult bij de huisarts wegens heesheid 7,0 per 1000 patiënten per jaar bedraagt. Dysfonie komt vaker bij vrouwen dan bij mannen voor en heeft een piek tussen 25 en 65 jaar.[3] Vaak zal het gaan om goedaardige afwijkingen aan de stembanden zoals poliepen, stembandknobbeltjes, Reinke-oedeem (dat wil zeggen sterk hypertrofische stembanden door vochtophoping, vooral gezien bij vrouwelijke rokers, waardoor een 'mannenstem' ontstaat; bij indirecte laryngoscopie kan dan een beeld als in figuur 4 worden gezien), geforceerd stemgebruik of een psychogene afonie, maar er is ook kans op een maligne afwijking.

Terwijl de patiënt de vragen beantwoordt, kan de huisarts al vaststellen of er inderdaad een dysfonie of afonie bestaat. De eerste vraag – 'Hoe lang bestaat de heesheid al?' – is bedoeld om een indruk te krijgen van de mate waarin de patiënt last heeft van de heesheid. Nuttige informatie kan de arts ook verkrijgen door aan familieleden en kennissen van de patiënt of – in het geval van kinderen – aan leerkrachten te vragen of zij iets aan de stem van de patiënt hebben gemerkt. Het beroep of de hobby (zangers en zangeressen) kan een aanwijzing zijn voor de oorzaak van de heesheid. De leeftijd kan een reden zijn extra alert te zijn: het larynxcarcinoom komt vooral bij mannen tussen 40 en 70 jaar voor. Meestal is de huisarts goed op de hoogte van de voorgeschiedenis van zijn patiënt. Zo niet, dan kan hij of zij vragen naar chronische longaandoeningen (astma, chronische obstructieve longziekte (COPD)) en medicijngebruik (corticosteroïdbevattende inhalatoren). Roken en alcohol zijn predisponerende factoren voor een malignititeit. Een vraag naar de algemene gezondheidstoestand kan nodig zijn als de huisarts een onderliggende (neurologische) aandoening vermoedt. Het tweesporenbeleid volgend (naast denken aan een lichamelijke oorzaak van de klachten ook rekening houden met psychosociale factoren) kan de huisarts de anamnese uitbreiden met een oriënterend onderzoek naar bijzondere omstandigheden in de werksfeer of naar levensomstandigheden en -gebeurtenissen in de afgelopen tijd.

Het lichamelijk onderzoek begint met palpatie van de halslymfeklieren en inspectie van de mond en de keelholte. Als de huisarts denkt aan een psychogene afonie kan hij of zij de patiënt vragen te hoesten. Een normaal hoestgeluid bevestigt een psychogene oorsprong. Hierna volgt de indirecte laryngoscopie, het stembandspiegelen (tabel en figuur 5). Wanneer er afwijkingen worden gevonden zal de patiënt in de meeste gevallen voor nadere diagnostiek en behandeling worden verwezen naar een kno-arts. Ook als de huisarts geen verklaring voor de dysfonie vindt of als de indirecte laryngoscopie

Indirecte laryngoscopie of stembandspiegelen*
benodigdheden – voorhoofdspiegel en lichtbron of een elektrische voorhoofdlamp – keelspiegel – gaasjes – verwarmings- of anticondensbron (een spiritusbrander of een bakje gevuld met warm water waarmee de keelspiegel wordt verwarmd of met afwasmiddel dat met een gaasje op de keelspiegel moet worden aangebracht) – eventueel een lidocaïnespray 10% *handelingen* – vertel de patiënt hoe het onderzoek wordt uitgevoerd – laat de patiënt op ongeveer gelijke hoogte recht tegenover u plaatsnemen; de patiënt dient een eventuele gebitsprothese te verwijderen – vraag de patiënt de mond ontspannen te openen en de tong uit te steken – controleer op uw handrug de temperatuur van de spiegel – pak met een gaasje de tongpunt vast en trek deze iets naar buiten – voer de verwarmde of met anticondens geprepareerde houder met de spiegel (die onder een hoek van 45° ten opzichte van de houder staat) evenwijdig aan het gehemelte naar binnen en vraag de patiënt tijdens het invoeren te foneren (hierdoor wordt de wurgreflex onderdrukt) – druk met de spiegel het palatum molle licht omhoog, zonder dat de tongbasis of de achterwand van de farynx wordt geraakt – vraag de patiënt enkele keren te foneren met een lage toon ('aaa') en een hogere toon ('eeh' of 'ieh'); tijdens het foneren komt de larynx omhoog en kantelt het strotklepje naar voren zodat de stembanden tot en met de voorste commissuur, en de laryngeale zijde van het strotklepje in het zicht komen, waardoor de beweeglijkheid en de morfologische kenmerken van de stembanden te beoordelen zijn – gebruik bij een sterke wurgreflex een lidocaïnespray 10% (maximale dosis: 200 mg) om de orofarynx te verdoven *Zie figuur 5.

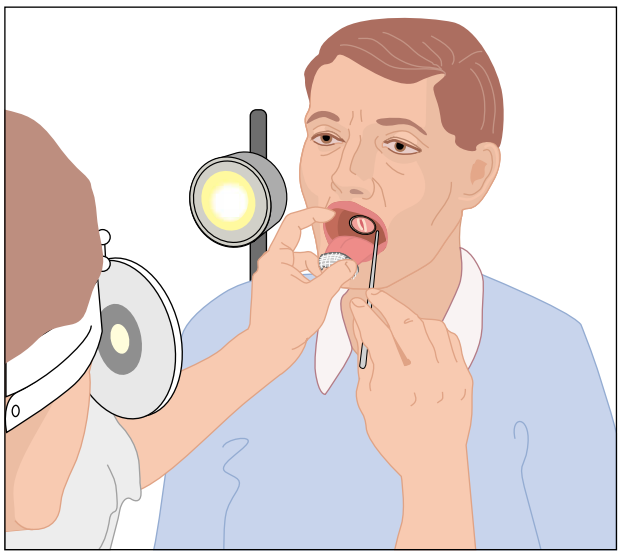

FIGUUR 5. De techniek van het stembandspiegelen.

niet lukt, zal deze de hulp van de kno-arts inroepen. Een uitzondering vormen de stembandknobbeltjes die anamnestisch vrijwel zeker op onjuist stemgebruik berusten. Dysfonie bij kinderen berust vrijwel altijd op het bestaan van stembandknobbeltjes. De kans op een ernstige afwijking in de keel is bij kinderen erg klein en de heesheid verdwijnt vanzelf bij verandering van de stembanden in de puberteit. Bij volwassenen is stemrust (dat betekent ook: niet fluisteren) gedurende enige dagen, bij onvoldoende effect gevolgd door logopedische behandeling, meestal voldoende om de dysfonie en de knobbeltjes te laten verdwijnen. Indien beperking van geforceerd stemgebruik (als daarvan sprake is) en logopedische begeleiding geen succes hebben, kan men een afwachtend beleid voeren met het advies om overbelasting van de stem zoveel mogelijk te vermijden.

Bij iedere vorm van dysfonie bij volwassenen dient de patiënt duidelijk te worden geïnstrueerd terug te komen indien de klacht na 2 weken niet is verdwenen. Een consult bij de kno-arts ter bevestiging van de diagnose en het beleid kan bij ongerustheid (van huisarts of patiënt) nuttig zijn.

Zoals wij reeds opmerkten, is de indirecte laryngoscopie een onderzoek dat veel huisartsen lastig vinden omdat zij het zelden of nooit uitvoeren. Bovendien menen zij dat dit onderzoek geen bijdrage levert aan hun beleid bij heesheid. Daarom verwijzen zij liever direct naar de kno-arts. De indirecte laryngoscopie is een tamelijk lastig onderzoek dat ook de kno-arts niet altijd succesvol kan uitvoeren als de patiënt een sterke wurgreflex vertoont. Er bestaan voor huisartsen echter diverse mogelijkheden om zich de techniek eigen te maken, zoals het 'skills lab' en nascholingscursussen. Ook oefenen als leerling van een kno-arts kan een goede aanzet geven tot het ontwikkelen van vaardigheid in het stembandspiegelen, een vaardigheid die alleen door veelvuldig toepassen kan worden vervolmaakt en onderhouden.

Bij patiënt C had de huisarts op grond van zijn kennis van patiënte, de anamnese (soms wel, soms geen heesheid) en zijn uitgebreide onderzoek (inclusief indirecte laryngoscopie) waarbij geen afwijkingen werden gevonden, het sterke vermoeden dat het om een psychogene heesheid ging, maar het lukte hem niet patiënte hiervan te overtuigen. Het gezag van de specialist bracht tenslotte uitkomst. Bij patiënt D had de huisarts in opleiding blijkens zijn verwijsbrief wel gedacht aan een ernstige afwijking en hij had hem terecht naar de kno-arts verwezen, echter zonder een diagnose te hebben gesteld. Door een betere anamnese (waarbij duidelijk zou zijn geworden dat patiënt een stevige roker was en langdurig hoestte) en door indirecte laryngoscopie (waarbij de stilstaande linker stemband had kunnen worden ontdekt) had hij patiënt onder de diagnose 'sterke aanwijzingen voor pathologische afwijkingen, N.-recurrensparalyse' naar een kno-arts kunnen verwijzen.[4] Bij patiënt A was de anamnese (heesheid sinds een half jaar, veel roken, ruim alcoholgebruik) voldoende reden om hem te verwijzen naar de kno-arts, maar het was voor de huisarts interessant geweest om zelf met indirecte laryngoscopie de afwijking te vinden – hoewel in dat geval het beleid, verwijzing naar de kno-arts, niet anders zou zijn geweest. Het voorschrijven van een antibioticum was medisch gezien niet juist, maar valt te rechtvaardigen als middel om in verband met bepaalde omstandigheden (de ziekte van de echtgenote) enig uitstel van mogelijke ongerustheid te verkrijgen. Bij patiënt B kon de huisarts met zijn eigen onderzoek de juiste diagnose stellen en haar (moeder) op grond daarvan adviseren.

Waarschijnlijk zou iedere huisarts in Nederland de patiënten A en D op grond van de anamnese van langdurige heesheid ook zonder indirecte laryngoscopie naar een kno-arts hebben verwezen, maar deze ziektegeschiedenissen laten zien dat de huisarts zelf de diagnose 'stembandafwijking' kan stellen met behulp van indirecte laryngoscopie als hij of zij deze vaardigheid bezit en in de loop der jaren heeft onderhouden.

Het is onze ervaring dat de patiënt het keelspiegelen niet alleen bij dysfonie of afonie, maar zeker ook bij een globusgevoel zeer waardeert omdat het een grondig onderzoek is naar een verontrustende klacht. Bovendien kan dit van oudsher gepropageerde onderzoek de huisarts veel voldoening geven in zijn dagelijkse werk: met betrekkelijk eenvoudige hulpmiddelen kan men zelf de diagnose stellen en gericht behandelen of verwijzen. Daarnaast kunnen de bevindingen de onderbouwing zijn van een eventueel afwachtend beleid. Nadrukkelijk willen wij erop wijzen dat wanneer de huisarts bij het stembandspiegelen geen afwijkingen vindt, dit – zeker bij een verdachte anamnese – geen reden mag zijn een patiënt met een langer bestaande heesheid niet te verwijzen voor nadere diagnostiek.

Dames en Heren, heesheid is een klacht waarvoor de huisarts regelmatig wordt geconsulteerd. Hoewel wij er ons van bewust zijn dat veel huisartsen bij heesheid direct naar de kno-arts verwijzen (een beleid dat zeker niet onjuist is), hebben wij toch een pleidooi willen hou-

den voor een nauwgezette anamnese en zorgvuldig onderzoek (met inbegrip van de indirecte laryngoscopie) door de huisartsen zelf. Indien zij het onderzoek uitvoeren bij iedere patiënt met stem-, keel- of globusklachten zullen zij er voldoende routine in houden. Het kan bovendien veel voldoening in het dagelijkse werk geven als men zelf de juiste of vermoedelijk juiste oorzaak van de heesheid kan vaststellen, zodat gerichte therapie kan worden ingesteld. Bovendien kan men de patiënt, al meteen tijdens het consult, op onderzoek gebaseerde bevindingen meedelen. Bij twijfel of indien nadere diagnostiek nodig is, zal de huisarts naar de kno-arts verwijzen.

ABSTRACT

With a view to vocal cords; general practitioner and hoarseness. – In four patients with hoarseness, men aged 53 and 67 years, and women aged 8 and 37 years, indirect laryngoscopy revealed, respectively, a squamous cell carcinoma of the vocal cord, recurrent nerve paralysis due to pulmonary carcinoma, irritative noduli due to forced use of the voice, and psychic stress as the cause. In a patient with existing hoarseness over a period of 3 to 6 weeks, the vocal cords will have to be examined with indirect laryngoscopy. Where the general practitioner is not equipped to handle this procedure, he can make a referral to an ear, nose and throat specialist. It would, however, be to the benefit of the patient and the general practitioner if the latter were to master the technique of indirect laryngoscopy. This would enable the patient to be treated without further delay, and it might also make selective referral possible.

LITERATUUR

1 Streefkerk JG, Verheij ThJM. Kleine kwalen in de huisartspraktijk. Utrecht: Bunge; 1997.
2 Lisdonk EH van de, Bosch WJHM van den, Huygen FJA, Lagro-Jansen ALM. Ziekten in de huisartspraktijk. Maarssen: Elsevier; 1999.
3 Okkes JM, Oskam SK, Lamberts H. Van klacht naar diagnose. Episodegegevens uit de huisartspraktijk. Bussum: Coutinho; 1998.
4 Hulshoff AC, Dikkers FGD. De stilstaande stemband. Ned Tijdschr Geneeskd 1998;142:1897-901.

Aanvaard op 5 januari 2001

Capita selecta

*Uitkomsten van een Nederlandse cohort van zeer vroeg geboren kinderen uit 1983**

S.P.VERLOOVE-VANHORICK, A.L.DEN OUDEN EN F.J.WALTHER

Met de opkomst van de intensieve zorg voor pasgeborenen in de jaren zeventig ontstond de vraag hoe vaak ernstige vroeggeboorte voorkwam en wat de resultaten van intensieve behandeling van deze groep kinderen waren. In de vroege jaren tachtig namen de leden van de sectie Perinatologie van de Nederlandse Vereniging voor Kindergeneeskunde het initiatief tot een samenwerkingsproject van Nederlandse kinderartsen, het 'Project on preterm and small for gestational age infants' (POPS), om deze vragen te beantwoorden. De primaire vragen richtten zich op de frequentie en de oorzaken van ernstige vroeggeboorte in Nederland, de plaats en de aard van de aan deze kinderen gegeven zorg en de toe-

SAMENVATTING

– In een samenwerkingsproject van de Nederlandse kinderartsen werden in 1983 perinatale gegevens bijeengebracht over 1338 kinderen, levend geboren na een zwangerschap van minder dan 32 weken en/of met een geboortegewicht onder 1500 g ('Project on preterm and small for gestational age infants', POPS).
– Hun toestand werd onderzocht na 2 jaar door hun kinderartsen, na 5 jaar door een team van onderzoekers en na 9, 10-11 en 14 jaar door middel van een vragenlijst ingevuld door ouders, leerkrachten en de kinderen zelf.
– Uit deze 14 jaar naonderzoek bleek dat een gering percentage van deze kinderen (10%) een ernstige handicap of beperking had op de schoolleeftijd. Hoewel dus 90% op die leeftijd geen ernstige beperkingen had, ondervond de helft van hen aanzienlijke problemen in het dagelijkse leven.
– Lichte ontwikkelingsstoornissen en gedrags- en leerstoornissen namen toe naarmate deze kinderen ouder werden. Dergelijke stoornissen kunnen zelfstandig functioneren op volwassen leeftijd ernstig belemmeren. Afwijkingen vastgesteld tijdens gestandaardiseerd neurologisch onderzoek op jonge leeftijd hebben een hoge voorspellende waarde voor deze latere problemen.
– Vroege signalering van ontwikkelingsstoornissen bij te vroeg geboren kinderen en het vroeg starten van gerichte interventies zouden een belangrijk instrument kunnen zijn om de late gevolgen te beperken.

*Dit onderzoek werd eerder gepubliceerd in *Early Human Development* (2000;59:175-91) met als titel 'Looking back in time: outcome of a national cohort of very preterm infants born in the Netherlands in 1983'.

TNO Preventie en Gezondheid, Divisie Jeugd, Postbus 2215, 2301 CE Leiden.
Mw.prof.dr.S.P.Verloove-Vanhorick en mw.dr.A.L.den Ouden, kinderartsen-epidemiologen.
Leids Universitair Medisch Centrum, Willem-Alexander Kinder- en Jeugdcentrum, Neonatologisch Centrum, Leiden.
Dr.F.J.Walther, kinderarts-neonatoloog.
Correspondentieadres: mw.prof.dr.S.P.Verloove-Vanhorick (sp.verloove@pg.tno.nl).